Casos complejos en cirugía esofágica

Dr. Fernando Mingol Navarro
Unidad de Cirugía Esófago - Gastrica
Hospital Universitario y Politécnico L
Valencia

Caso clinico:

Paciente mujer 61 años

Antecedentes medicos:
No RAM conocidas
DM tipo II
DLP
Vertigo
Sindrome ansioso
Sinusitis cronica
Insuficiencia venosaMMII

Antecedentes quirurgicos
Qx ligadura de trompas
Safenectomia

Tratamiento habitual :
Metformina
Sitigliptina
atrovastatina

Diagnosticada de **bocio multinodular** en su hospital de referencia
Se decide intervención 1-10-2013
Tiroidectomía total por bocio multinodular

En el **Parte Quirúrgico** se refleja:
Dificultad técnica por fibrosis en la disección del lóbulo tiroideo izquierdo aunque sin incidencias destacables intraoperatorias

Postoperatorio:
aparentemente normal
Inicio ingesta y se objetiva salida de contenido alimentario por drenaje cervical y enfisema subcutáneo

Se realiza TAC cervico torácico urgente:

Patrón de miga de pan que se distribuye alrededor de la tráquea pero sobre todo peritraqueal izquierda q impresiona de contenido alimentario extravasado
Tras la administración de contraste oral se constata importante fuga del mismo coleccionándose en un fondo de saco q alcanza el cayado aórtico.
No se identifica el esófago cervical ni tampoco se visualiza contraste oral a nivel distal lo que sugiere solución de continuidad esofágica (**sección completa**)

Se le realiza **reintervención urgente** 21-10-2013

Se objetiva ***ausencia de esófago cervical*** desde el EES hasta a la altura del manubrio esternal
Se realiza cierre del cabo distal con puntos sueltos irreabsorbibles y canalización del extremo proximal mediante sonda de foley por imposibilidad de realizar esofagostomia

Se realiza yeyunsotomia de alimentación.

Tras la recuperación de la paciente se remite a nuestro centro para la **reconstrucción.**

En nuestro centro, realizamos estudio para valorar estado general de la paciente y posibilidades de reconstrucción quirúrgica, mediante:

TAC cervico toracico abdomino pelvico
laringoscopia
tránsito esofágico
Endoscopia
Además de la valoración nutricional
PFR con rehabilitación respiratoria

TEGD:
Se rellena la faringe q continua con un pequeño muños esofágico de 1cm
Y paso del contraste a vía aérea.

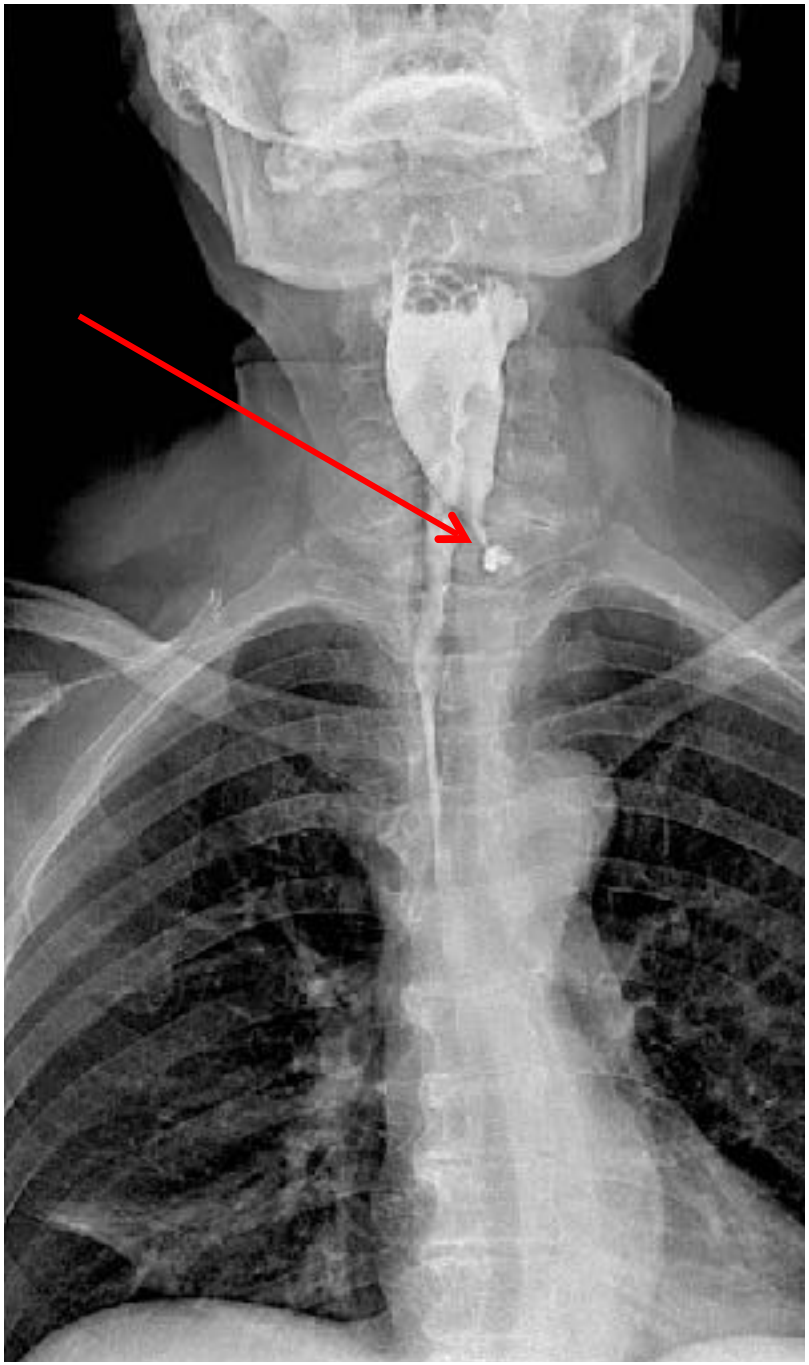

Endoscopia: imposibilidad de progresar mas allá del EES apreciándose un muñón esofágico de 1,5cm

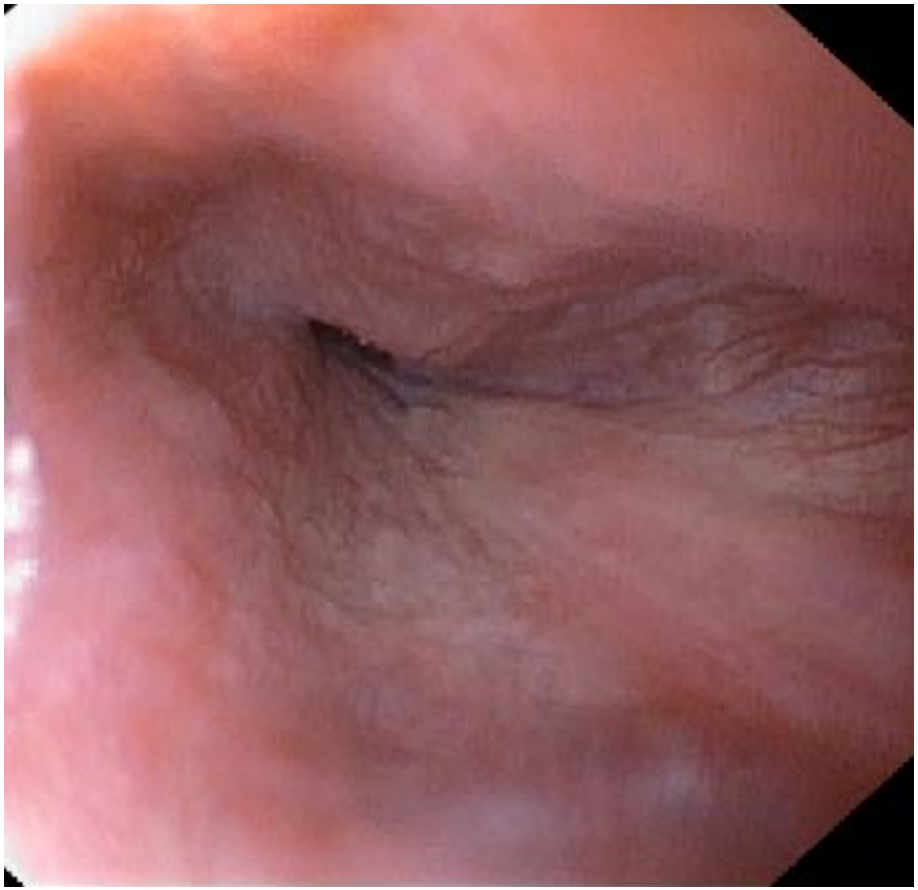

Laringoscopia:
Parálisis de la cuerda vocal izquierda

TAC cervico toracico abdomino pelvico

CUELLO
Solución de continuidad en vertiente anterolateral izquierda de esófago cervical por lesión yatrógenica ya conocida. Se extiende desde esta solución de continuidad un tejido de densidad partes blandas por el espacio cervical anterior izquierdo hasta la piel sin identificar contenido aéreo en el trayecto fistuloso.
El resto del esófago cervical parece presentar un engrosamiento de su pared sin poder identificar sus capas.
Contenido probablemente correspondiente a saliva en hipofaringe y esófago cervical.

TÓRAX y ABDOMEN-PELVIS

El tercio medio del esófago presenta un aspecto similar al descrito en su segmento cervical.
Ocupación de bronquios basales posteriores de LID, de pared engrosada homogénea, con consolidación subsegmentaria, por probable aspiración.

Yeyunostomía.

Pequeña área hipodensa en cara anterior de bazo probablemente secuela de infarto. Lesión nodular en hipocondrio izquierdo anterior a ándulo esplénico que podría corresponder a bazo accesorio.
Área cicatricial den polo inferior de riñón derecho.

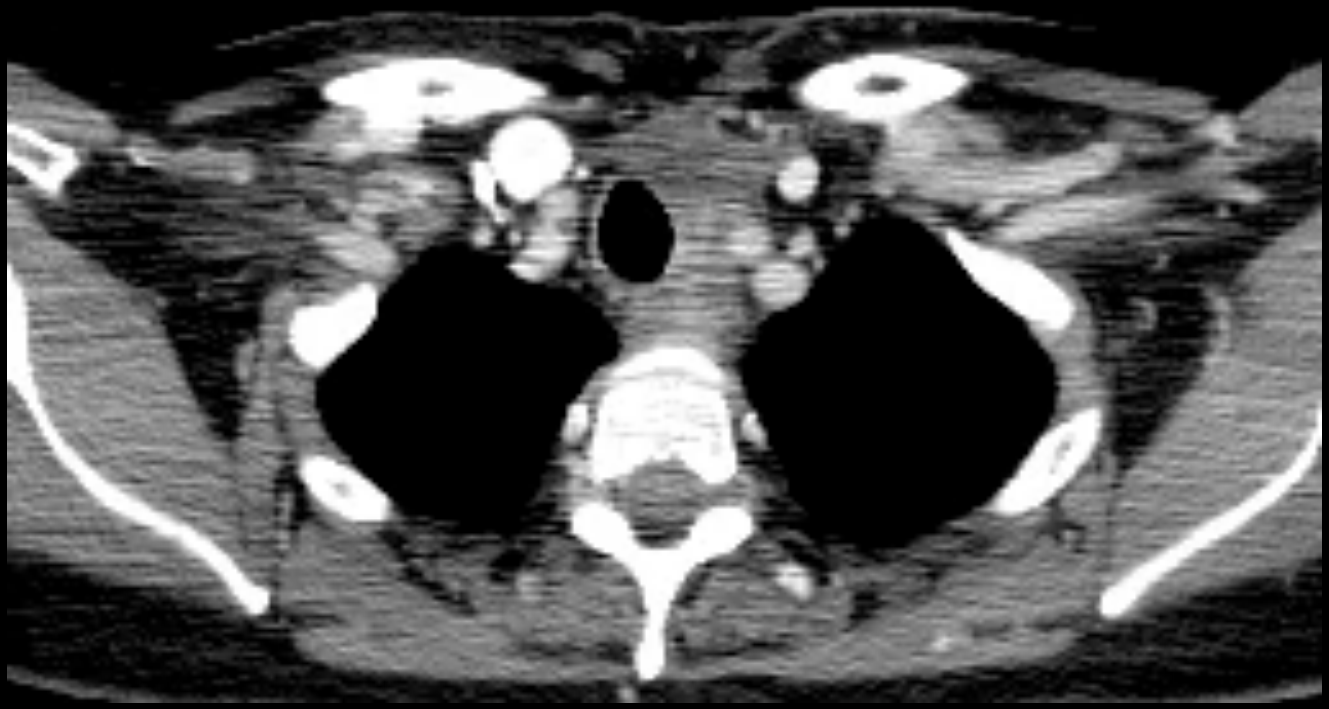

Se nos plantea el reto de la reconstrucción

Opciones para la reconstrucción:

Injerto libre fasciocutaneo radial o de cara anterior muslo

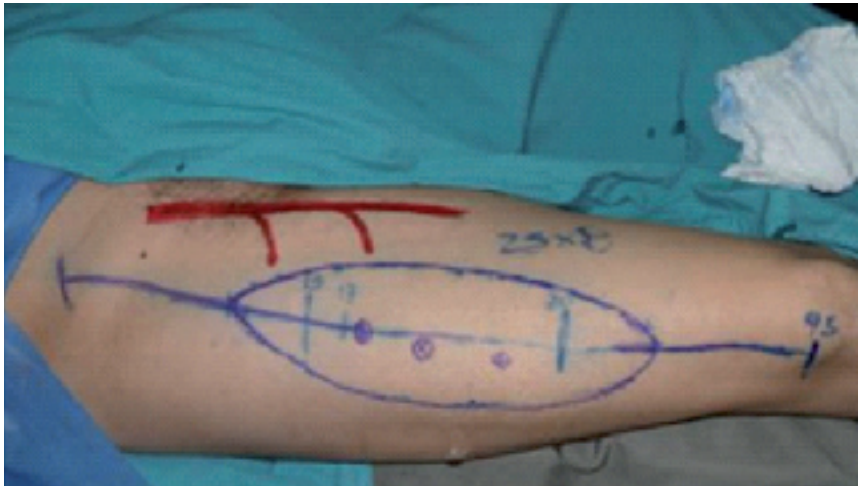

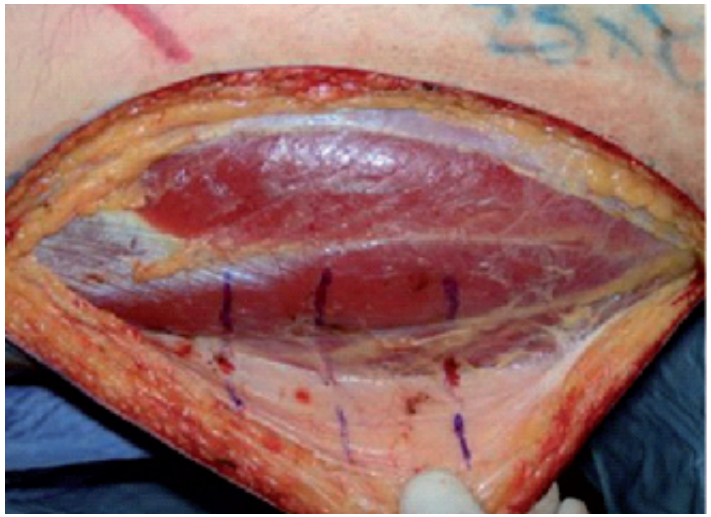

-

Pérdida marginal del colgajo	10,0%
Morbilidad zona donante	9,5%
Trombosis vascular con necrosis total	5,0%

Injerto libre de yeyuno

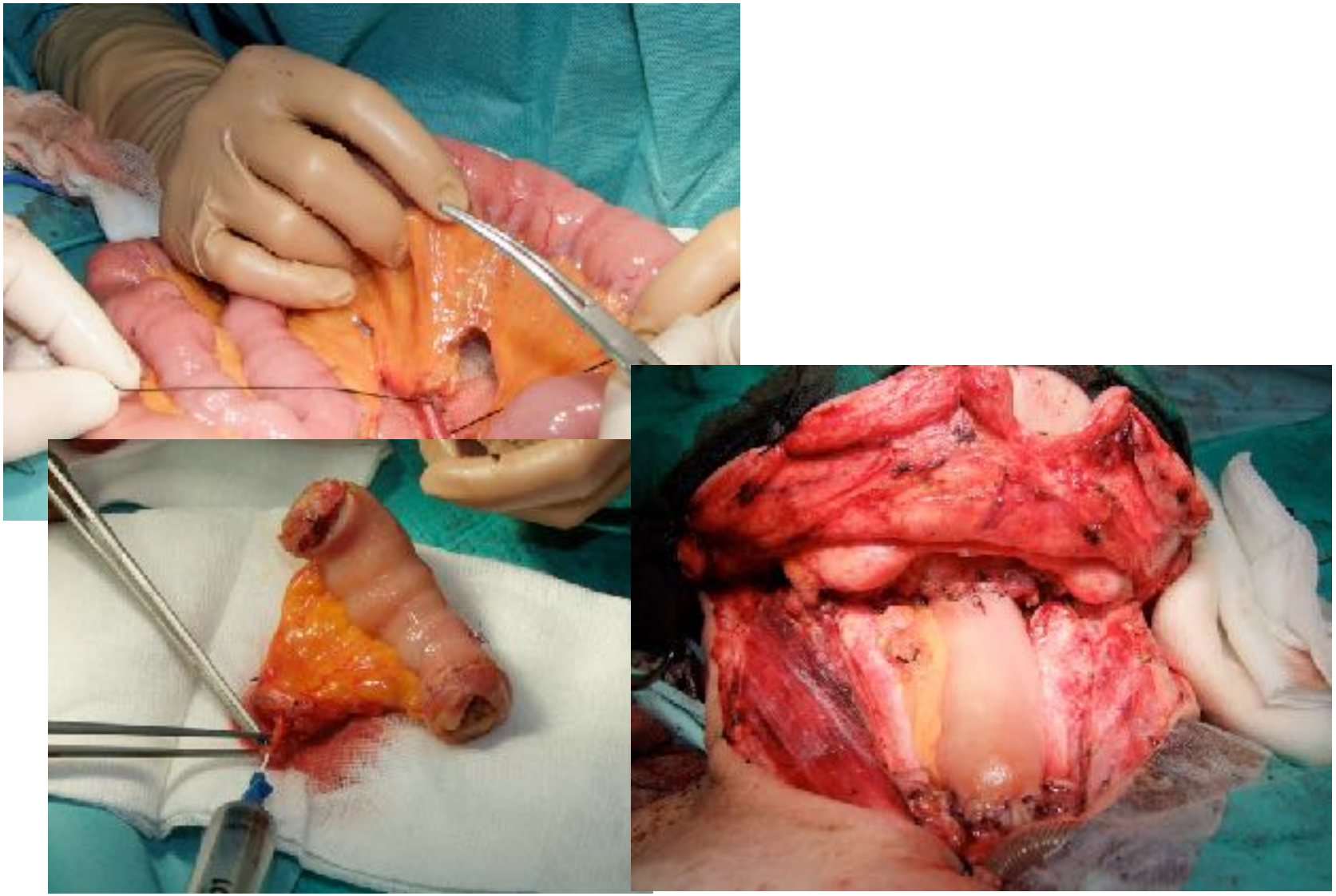

Colgajos viscerales pediculados:

1. Gastroplastia
2. Coloplastia

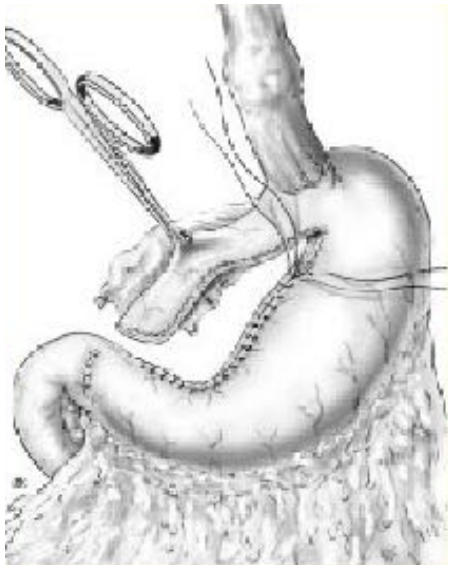

Puntos conflictivos a la hora de la reconstrucción :

1-Muñon esofágico proximal , anastomosis a faringe/ laringectomia

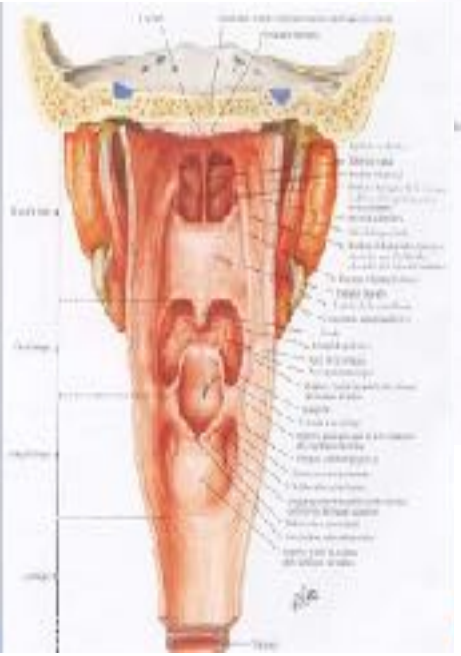

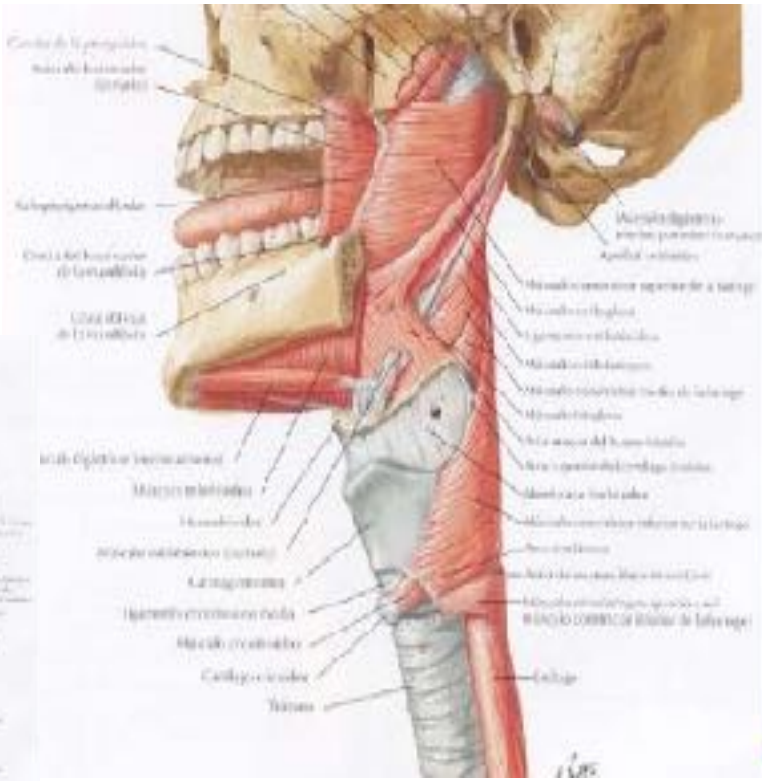

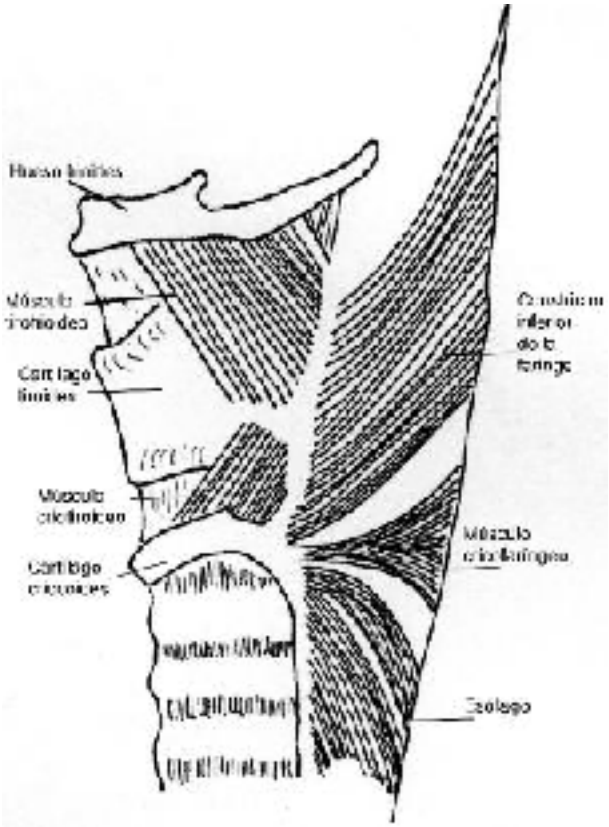

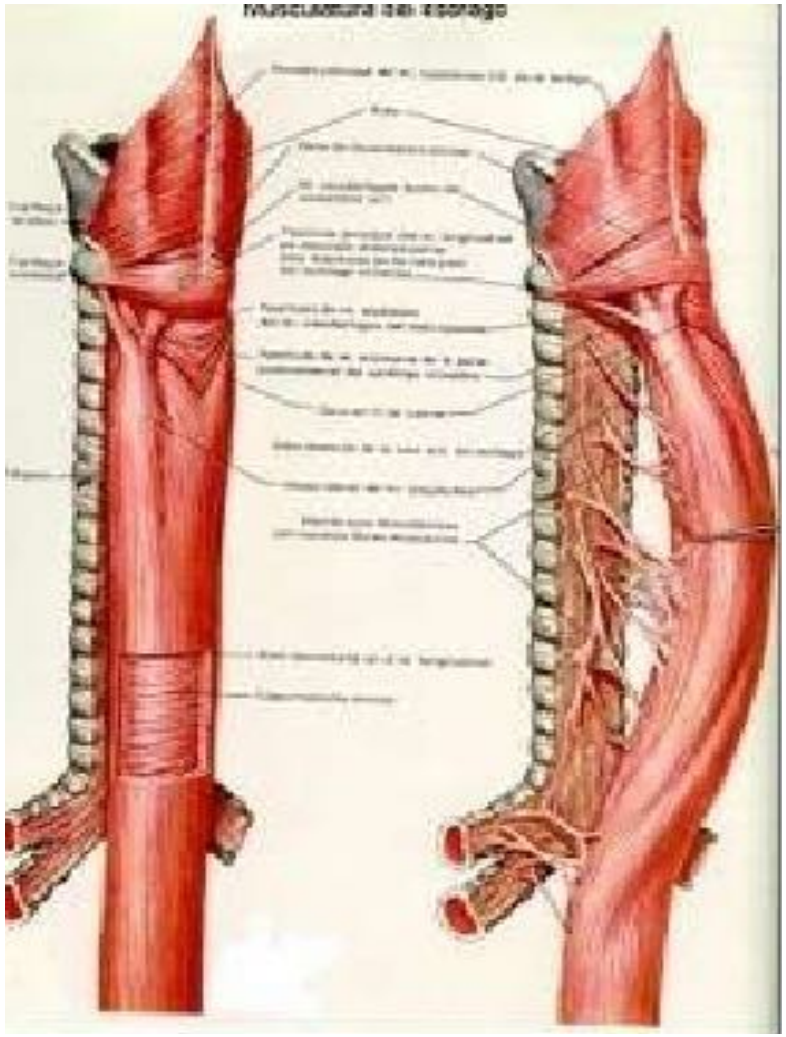
Muscolatura dell'esofago

2- **Muñón esofágico distal**

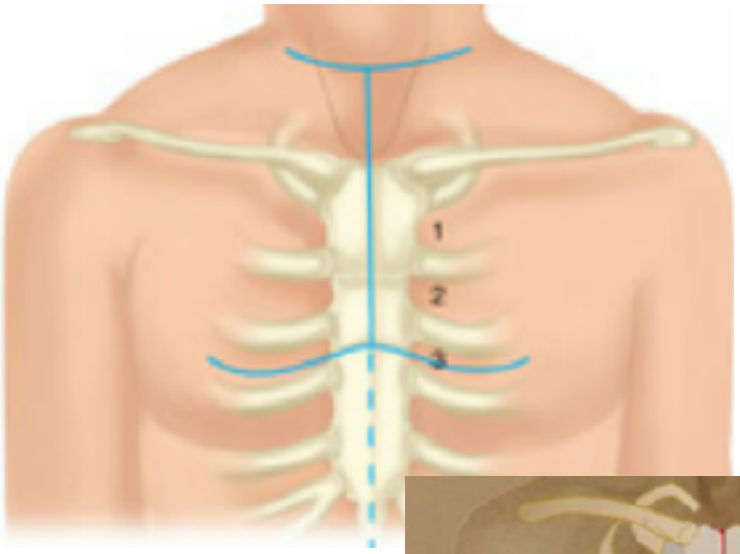

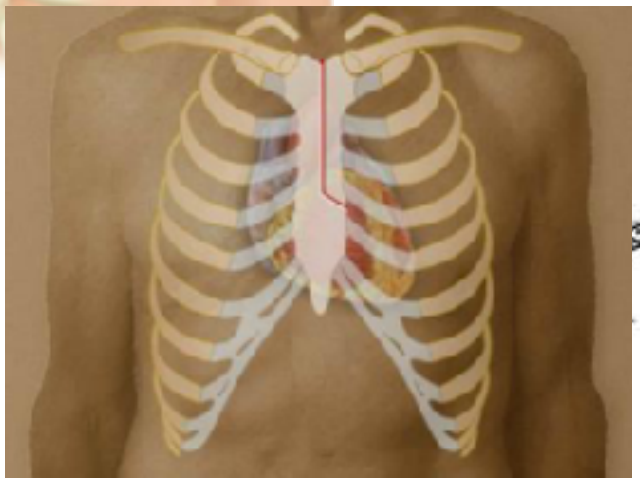

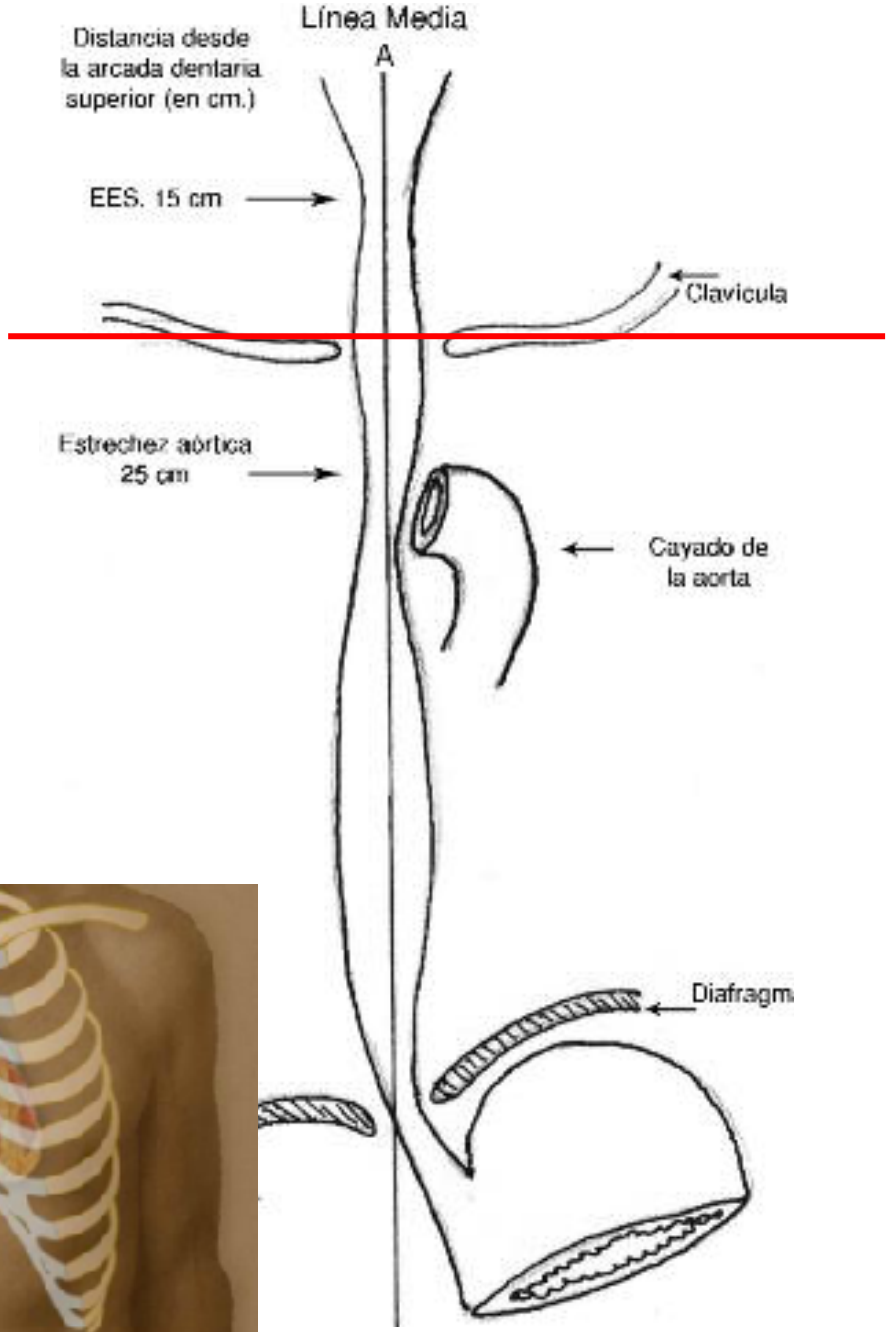

Se programó una nueva cirugía para la **Reconstrucción Esofágica**

- Disección cervical dificultosa
- Se identifico el extremo esofágico proximal con una longitud por debajo del músculo cricofaríngeo de 1 cm tras la resección de la zona fibrosa marginal
- Extremo esofágico distal de localización intratorácica, en el mediastino

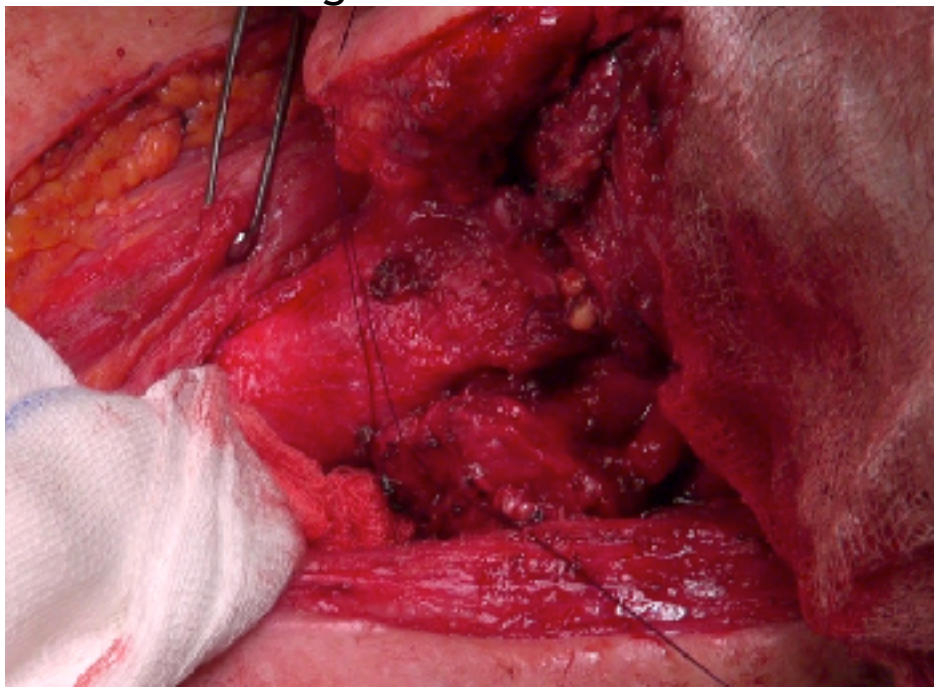

Ante estos hallazgos, se realizó una esofaguectomía mediante stripping, y una plastia gástrica tubular ascendida por trayecto retroesternal con anastomosis esofagogástrica cervical manual

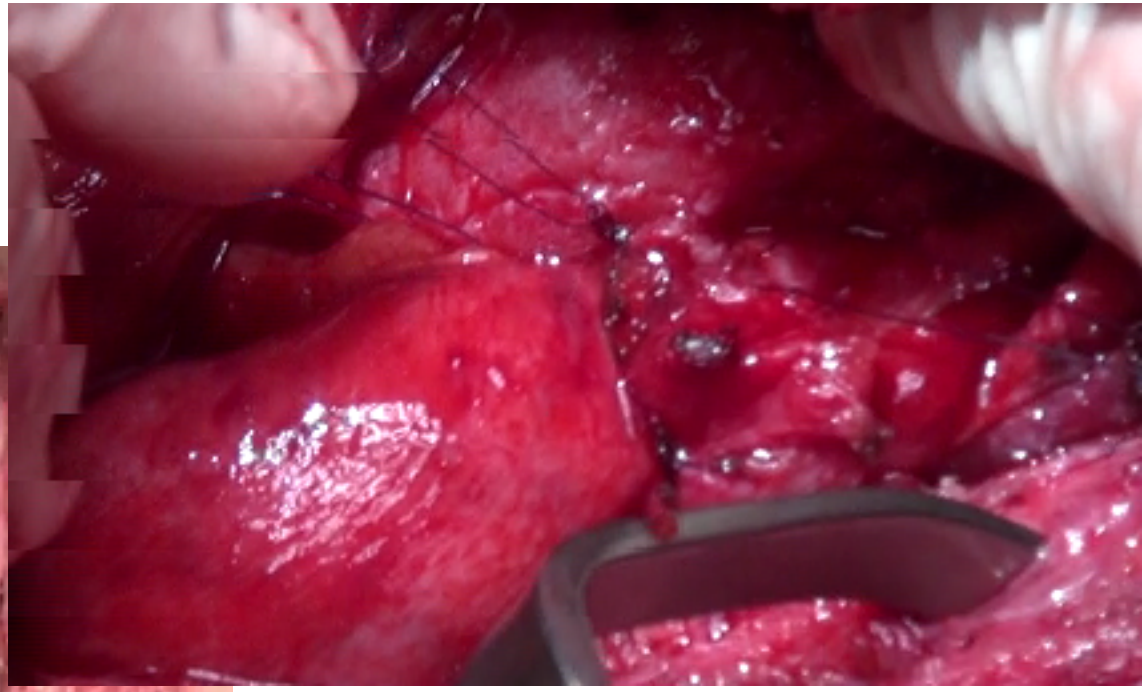

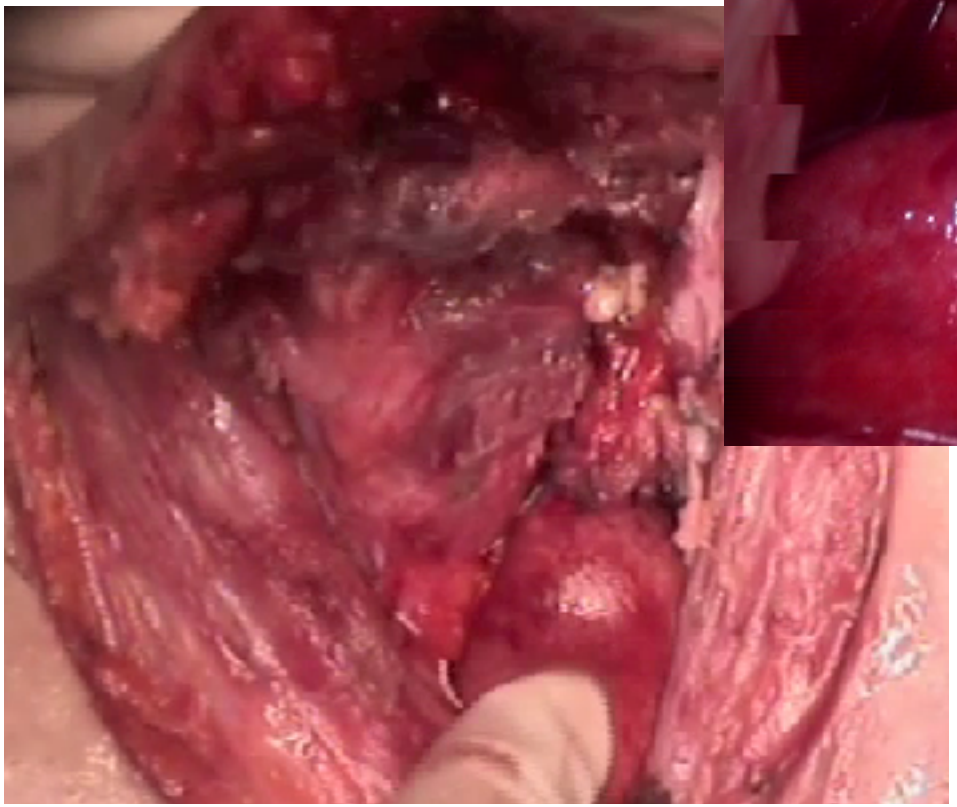

La paciente presentó una evolución postoperatoria satisfactoria, y tras 1 año presenta correcta tolerancia oral. Conservando su laringe y recuperando la confianza

TEGD postoperatorio.

La Fe
Departament de Salut

MUCHAS GRACIAS

DEPARTAMENT DE SALUT VALÈNCIA LA FE

GENERALITAT VALENCIANA

La Fe
Departament de Salut