## SIMPOSIUM: ISQUEMIA MESENTÉRICA

Moderador: ***Rafael Alós Company***

Ponentes:

Colitis isquémica:
***David Moro Valdezate***

Isquemia arterial aguda:
***Raul Adell Carceller***

Trombosis venosa porto-mesentérica:
***Angel Moya Herráiz***

Diagnóstico radiológico e intervencionismo:
***Julio Palmero da Cruz***

# CASO CLÍNICO I

Mujer, 81 años

Antecedentes de:

- Diabetes mellitus tipo II
- HTA
- OCFA
- Histerectomía + doble anexectomía por ADC de endometrio hace 11 años

# CASO CLÍNICO I

Acude a Urgencias porque desde unos 3-4 días presenta un cuadro compatible con gastroenteritis y hoy refieren los familiares que la encuentran obnubilada y semiinconsciente

En Urgencias se aprecian signos de deshidratación y shock

TA: 95/45 mm Hg, 116 p/mn, Tª axilar 36’4ºC

Hemograma: 16.600 leucocitos con 89 N, 49% Hto, 5.100.000 hematíes, 16 gr Hb

Bioquímica: Urea 150 mg/dl; Glucosa: 210 mg/dl; Na: 149 mEq/l; K: 5.1 mEq/l

Se administran soluciones de cristaloides (2L/4-5 horas) recuperándose la TA (130/75 mmHg) y el pulso (82 p/mn) e ingresa en planta

CASO CLÍNICO I

A las 24 horas del ingreso avisan por dolor abdominal leve localizado en FID, hipogastro, FII-VI, una deposición con algo de sangre desnaturalizada y fiebre de 37.8ºC

La exploración abdominal demuestra dolor en las zonas descritas sin signos de irritación peritoneal

13.400 leucocitos con 93N, Urea 98 mg/dl, resto anodino

**¿SOLICITAMOS ALGUNA DETERMINACIÓN ANALÍTICA MÁS?**

DEL 29 AL 30 DE ENERO DE 2009
SOCIEDAD VALENCIANA DE CIRUGIA VALENCIA

XXIV CURSO DE CIRUGIA GENERAL
Con la colaboración del IMV y COMV
Sede: Ilustre Colegio Oficial de Médicos de Valencia
Declarado de Interés Científico Sanitario por la Consellería de Sanidad
Secretaría: Avda de la Plata, 20. Tel. 963355110 Ext. 123, E-mail: imv@comv.es

# Sospecha diagnóstica

## ¿Por qué exploración comenzamos?

Rx abdomen: sin hallazgos de interés

**CONTINUAMOS CON .....** ECO Y/O TAC

**ECO: pared de colon descendente edematosa, no divertículos**

**¿ALGUNA ANALÍTICA CON MARCADOR ESPECÍFICO DE ISQUEMIA?**

¿ECO-DOPPLER? ¿ANGIO-TAC? ¿GAMMAGRAFIA?

DEL 29 AL 30 DE ENERO DE 2009
SOCIEDAD VALENCIANA DE CIRUGIA VALENCIA

XXIV CURSO DE CIRUGIA GENERAL
Con la colaboración del IMV y COMV
Sede: Ilustre Colegio Oficial de Médicos de Valencia
Declarado de Interés Científico Sanitario por la Consellería de Sanidad
Secretaría: Avda de la Plata, 20. Tel. 963355110 Ext. 123, E-mail: imv@comv.es

# TAC

Engrosamiento de la pared de colon descendente con trabeculación de la grasa adyacente y doble halo alrededor del lumen, compatible con isquemia de colon

**¿QUIÉN VALORA O INGRESA A LA PACIENTE?**

**¿TRATAMIENTO?**

**¿ENEMA OPACO?**

**COLONOSCOPIA: ¿Cuándo y cómo hacerla?**

DEL 29 AL 30 DE ENERO DE 2009
SOCIEDAD VALENCIANA DE CIRUGIA VALENCIA

XXIV CURSO DE CIRUGIA GENERAL
Con la colaboración del IMV y COMV
Sede: Ilustre Colegio Oficial de Médicos de Valencia
Declarado de Interés Científico Sanitario por la Consellería de Sanidad
Secretaría: Avda de la Plata, 20. Tel. 963355110 Ext. 123, E-mail: imv@comv.es

# COLONOSCOPIA

A partir de los 45 cm se aprecian ulceraciones mucosas aisladas junto con nódulos submucosos de color púrpura compatibles con hemorragias. No se prosigue más allá de los 60 cm. Sospecha de Colitis Isquémica

**SITUACIÓN:** BEG. Dolor leve, abdomen anodino, fiebre 38ºC. 3 deposiciones/día muy blandas y algún resto hemático.

## ¿TRATAMIENTO MÉDICO O CIRUGÍA? ¿POR QUÉ?

DEL 29 AL 30 DE ENERO DE 2009
SOCIEDAD VALENCIANA DE CIRUGIA VALENCIA

XXIV CURSO DE CIRUGIA GENERAL
Con la colaboración del IMV y COMV
Sede: Ilustre Colegio Oficial de Médicos de Valencia
Declarado de Interés Científico Sanitario por la Consellería de Sanidad
Secretaría: Avda de la Plata, 20. Tel. 963355110 Ext. 123, E-mail: imv@comv.es

# TRATAMIENTO MÉDICO

Persiste la fiebre (39.5ºC en alguna ocasión), similar intensidad de dolor abdominal (leve-moderado) y empeora la leucocitosis. Más hematoquezia. 5º día de ingreso

## ¿HASTA CUÁNDO TRATAMIENTO MÉDICO?
## ¿NUEVAS EXPLORACIONES?

**Finalmente se decide cirugía (8º día del ingreso)**

**¿Es útil la laparoscopia?**

DEL 29 AL 30 DE ENERO DE 2009
SOCIEDAD VALENCIANA DE CIRUGIA VALENCIA

XXIV CURSO DE CIRUGIA GENERAL
Con la colaboración del IMV y COMV
Sede: Ilustre Colegio Oficial de Médicos de Valencia
Declarado de Interés Científico Sanitario por la Consellería de Sanidad
Secretaría: Avda de la Plata, 20. Tel. 963355110 Ext. 123, E-mail: imv@comv.es

# CIRUGÍA

Laparotomía media

Placa de aspecto necrótico de 2 x 1 cm en borde antimesentérico de polo cecal y otra mayor en su cara posterior. Afectación de ángulo esplénico por 2 lesiones isquémicas de 1-2 cm, pero al liberar el colon descendente inmediatamente al ángulo se observa una pared con signos de necrosis

**¿NOS FIAMOS DE LA INSPECCIÓN VISUAL PARA TOMAR DECISIONES? ¿RECURRIMOS A ALGO PARA DECIDIR CON MÁS SEGURIDAD?**

DEL 29 AL 30 DE ENERO DE 2009
SOCIEDAD VALENCIANA DE CIRUGIA VALENCIA

# CIRUGÍA

## ¿QUÉ HACEMOS?

Se hizo colectomía subtotal con anastomosis

DEL 29 AL 30 DE ENERO DE 2009
SOCIEDAD VALENCIANA DE CIRUGIA VALENCIA

XXIV CURSO DE CIRUGIA GENERAL
Con la colaboración del IMV y COMV
Sede: Ilustre Colegio Oficial de Médicos de Valencia
Declarado de Interés Científico Sanitario por la Consellería de Sanidad
Secretaría: Avda de la Plata, 20. Tel. 963355110 Ext. 123, E-mail: imv@comv.es

Si el proceso, aunque grave, no hubiera requerido cirugía **¿Qué seguimiento aconsejariáis?**

- ✓ Enfermo asintomático
- ✓ Enfermo con diarrea crónica (colitis persistente)
- ✓ Enfermo con estenosis asintomática
- ✓ Enfermo con estenosis sintomática

# CASO CLINICO II

- ✓ Varón de 53 años
- ✓ HTA en tratamiento con IECA
- ✓ Apendicectomía por peritonitis apendicular a los 28 años
- ✓ Intervenido por cuadro oclusivo a los 35 años. Se resecaron unos 60 cm de yeyuno
- ✓ Ingresado hace 1 mes por IMA y dado de alta hace 22 días
- ✓ Anticoagulado con Sintrom

CASO CLINICO II

Acude a urgencias por dolor abdominal periumbilical intenso, de inicio brusco, de unas 2 horas de evolución y que comenzó tras la comida

Náuseas y un vómito bilioso con restos alimenticios

Constantes al llegar a PU→TA: 135/75 mm Hg; 78 p/mn, 36’9 ºC Tª axilar

Abdomen blando, depresible, no signos de irritación peritoneal

Hemograma: 13200 leucocitos con 81% N, resto normal

Bioquímica: ligero aumento de la amilasemia. INR: 2.1. I.Quick: 40%

Rx abdomen: anodina

DEL 29 AL 30 DE ENERO DE 2009
SOCIEDAD VALENCIANA DE CIRUGIA VALENCIA

## Con estos datos clínicos: ¿Sospecha diagnóstica?

Se realiza ecografía abdominal: normal

Pasa a Observación se administra omeprazol, fluidos y analgesia (metamizol). No mejora después de 2-3 horas, aumenta la intensidad del dolor y comienza a presentar cierta inestabilidad hemodinámica **¿Qué hacemos?**

¿TAC o RM?

¿Cómo hacer el TAC?

Sospecha diagnóstica

DEL 29 AL 30 DE ENERO DE 2009
SOCIEDAD VALENCIANA DE CIRUGIA VALENCIA

XXIV CURSO DE CIRUGIA GENERAL
Con la colaboración del IMV y COMV
Sede: Ilustre Colegio Oficial de Médicos de Valencia
Declarado de Interés Científico Sanitario por la Consellería de Sanidad
Secretaría: Avda de la Plata, 20. Tel. 963355110 Ext. 123, E-mail: imv@comv.es

# TAC

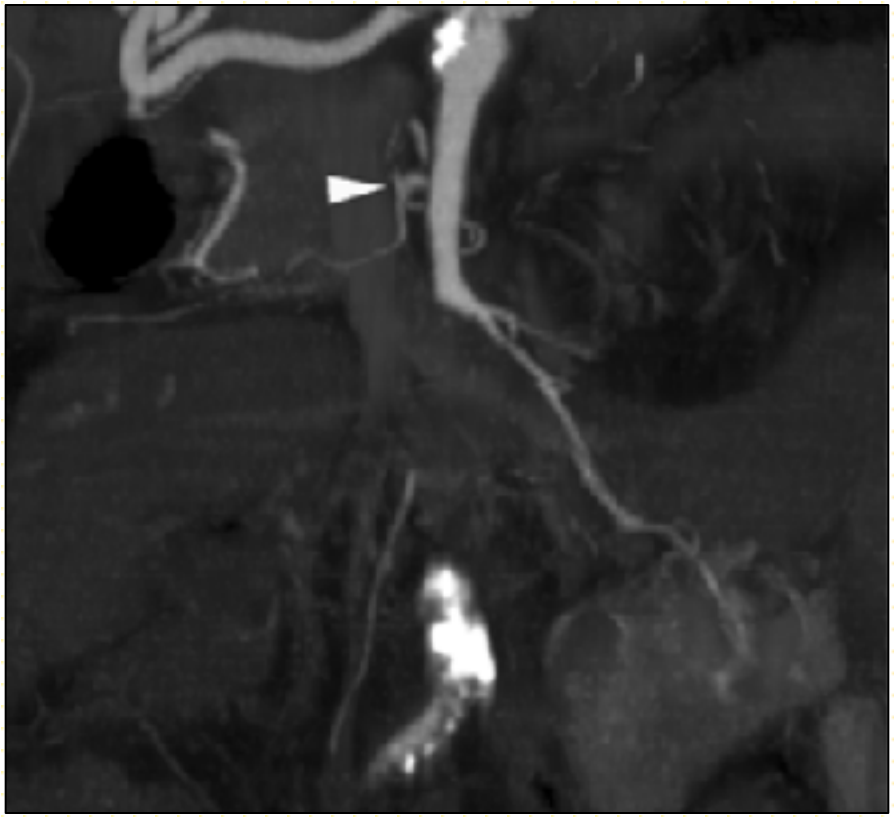

TAC: engrosamiento de asas de I. delgado, pequeña cantidad de líquido libre, oclusión embólica de la AMS distal al origen de la CM. Ausencia de circulación colateral

CASO CLINICO II

¿QUÉ HACER EN UN HOSPITAL **SIN** CIRUJANO VASCULAR Y **SIN** RX INTERVENCIONISTA?

¿QUÉ HACER EN UN HOSPITAL **CON** CIRUJANO VASCULAR Y **SIN** RX INTERVENCIONISTA?

¿QUÉ HACER EN UN HOSPITAL **CON** CIRUJANO VASCULAR Y **CON** RX INTERVENCIONISTA?

DEL 29 AL 30 DE ENERO DE 2009
SOCIEDAD VALENCIANA DE CIRUGIA VALENCIA

# CIRUGIA

¿Hay que preparar a este paciente?

¿Cómo?

¿Cirugía abierta o laparoscópica?

Laparotomía media

Adherencias intensas que se liberan

Yeyuno-ileon isquémico en 110 cm y viabilidad dudosa (parece que hay 80 cm centrales no viables)

Respeta 15 cm de íleon terminal

¿Qué hacemos?

DEL 29 AL 30 DE ENERO DE 2009
SOCIEDAD VALENCIANA DE CIRUGIA VALENCIA

# CIRUGIA

Se hizo embolectomía, resección intestinal de unos 50 cm y anastomosis

- ✓ ¿Cómo hacer la embolectomía?
- ✓ ¿Hay que comprobar la viabilidad de los extremos a anastomosar? ¿Cómo?
- ✓ ¿Hay que anastomosar siempre?
- ✓ Si hubiera antecedentes de isquemia crónica → ¿by-pass?
- ✓ ¿Se aconsejaría un "second look"? ¿Cuándo? ¿Vigilancia?

DEL 29 AL 30 DE ENERO DE 2009
SOCIEDAD VALENCIANA DE CIRUGIA VALENCIA

XXIV CURSO DE CIRUGIA GENERAL
Con la colaboración del IMV y COMV
Sede: Ilustre Colegio Oficial de Médicos de Valencia
Declarado de Interés Científico Sanitario por la Conselleria de Sanidad
Secretaría: Avda de la Plata, 20. Tel. 963355110 Ext. 123, E-mail: imv@comv.es

Supongamos que de entrada hay signos de peritonitis clara e intervenimos apreciando gangrena yeyuno-ileal de unos 100 cm

**¿CUÁL SERÁ EL PROCEDER? (con ateromatosis mesentérica asociada y sin ateromatosis)**

# CASO CLINICO III

Paciente varón de 41 años con antecedentes de:

- ✓ E. Crohn de colon desde los 20 años con brotes de actividad moderados/graves en los últimos 4 años
- ✓ TVP en MII en 2006
- ✓ Intervenido de colectomía subtotal y anastomosis ileorrectal hace unas 4 semanas. Alta hace 18 días. Se hizo PTE con HBPM durante 10 días

# CASO CLINICO III

Visto en consultas hace 4 días. Refería malestar abdominal difuso intermitente y nota hinchazón abdominal de 24-48 horas. Náuseas. Coincide con estreñimiento. Apirético. BEG.

Exploración abdominal anodina

Se prescribe laxante aumentador de bolo y analgesia en caso de dolor

Acude hoy a PU porque el dolor es contínuo y ha aumentado el hinchazón abdominal

CASO CLINICO III

Exploración: dolor difuso a la palpación, distensión, no signos de irritación. Constantes conservadas. BEG

Hgr: 16000 leucocitos con 90 N. Bioquímica normal. Hemostasia normal.

**¿Sospechamos algo?**

**¿Qué solicitamos?**

Rx abdomen: normal

Ecografía: v. porta con trombo que ocupa parcialmente la luz, v. mesentérica con trombo, edema ligero de asas yeyunales

DEL 29 AL 30 DE ENERO DE 2009
SOCIEDAD VALENCIANA DE CIRUGIA VALENCIA

- ✓ PTE en estos casos: dosis y duración
- ✓ Exploración de elección después de ver la eco

**TAC:** edema de asas de I. delgado, líquido libre casi inapreciable, trombo que ocupa toda la luz de la VMS y se extiende hacia el eje portal obstruyendo a este nivel menos del 50% de su lumen

## ¿Otras exploraciones?

- ✓ RM
- ✓ Angiografía selectiva
- ✓ Endoscopia
- ✓ Laparoscopia
- ✓ Screening trombofilia adquirida

DEL 29 AL 30 DE ENERO DE 2009
SOCIEDAD VALENCIANA DE CIRUGIA VALENCIA

# ¿Qué tratamiento decidimos?

Evoluciona satisfactoriamente con tratamiento médico pero queda dolor residual periumbilical que a las 48 horas se hace intenso y aparecen signos de irritación peritoneal

## ¿Decidimos intervención? ¿Solicitamos (o repetimos) alguna exploración? ¿Actuamos mediante Rx?

**CIRUGIA:** segmento yeyunoileal de unos 30 cm necrótico claramente inviable y en contigüidad proximal y distal unos 25 cm dudosos. El resto parece viable

DEL 29 AL 30 DE ENERO DE 2009
SOCIEDAD VALENCIANA DE CIRUGIA VALENCIA

XXIV CURSO DE CIRUGIA GENERAL
Con la colaboración del IMV y COMV
Sede: Ilustre Colegio Oficial de Médicos de Valencia
Declarado de Interés Científico Sanitario por la Consellería de Sanidad
Secretaría: Avda de la Plata, 20. Tel. 963355110 Ext. 123, E-mail: imv@comv.es

# ¿POR DONDE RESECAMOS?

## ¿ANASTOMOSIS?

## ¿SECOND-LOOK?

Se resecaron 45 cm, se anastomosó, se hizo second-look a las 48 horas y evolucionó bien. Alta a los 10 días

## ¿HASTA CUÁNDO ANTICOAGULAR TRAS ALTA?

CASO CLINICO III

# A LOS 26 DÍAS DEL ALTA ACUDE URGENTE POR DOLOR ABDOMINAL INTENSO CON ABDOMEN PERITONÍTICO

CASO CLINICO III

- ✓ ¿QUÉ LE SUCEDE?
- ✓ ¿CÓMO LO DIAGNOSTICAMOS?
- ✓ ¿CÓMO LO TRATAMOS?

# CASO CLINICO IV

Mujer de 71 años con antecedentes de:

- ✓ E. Parkinson
- ✓ Diabetes tipo II
- ✓ HTA
- ✓ Apendicectomía
- ✓ Colecistectomía
- ✓ Cardiopatía isquémica

DEL 29 AL 30 DE ENERO DE 2009
SOCIEDAD VALENCIANA DE CIRUGIA VALENCIA

# ACUDE A URGENCIAS POR:

Cuadro de shock grave (posiblemente cardiogénico) que se consigue remontar con medidas de RCP e ingresa en UCI tras intubación

A las 6-8 horas tras ligera estabilización parece existir dolor abdominal intenso y presenta dos deposiciones con sangre de aspecto melénico

El abdomen es blando y depresible y hay dolor difuso a la presión pero sin signos de irritación peritoneal

Hgr: 17100 leucocitos con 82N, 47% Hto, 15.2 Hb

Urea: 95 mg/dl, glucosa: 120 mg/dl, Na: 139 mEq/l, K: 4.3 mEq/l

DEL 29 AL 30 DE ENERO DE 2009
SOCIEDAD VALENCIANA DE CIRUGIA VALENCIA

## ¿POR DÓNDE COMENZAMOS?

**ECO:** asas de I. delgado dilatadas y edematosas, paréticas y mínima cantidad de líquido libre

Persiste el dolor intenso, empeoran las constantes (TA: 80/35 mm Hg), siguen las deposiciones sanguinolentas y comienzan a aparecer signos de irritación peritoneal

## TAC?, CIRUGÍA?..... Aconsejamos alguna droga en UCI? ¿POR QUÉ?

**TAC:** SIGNOS DE ISQUEMIA INTESTINAL (yeyunoileal) SIN CAUSA APARENTE (AMS normal). ¿ISQUEMIA NO OCLUSIVA?

DEL 29 AL 30 DE ENERO DE 2009
SOCIEDAD VALENCIANA DE CIRUGIA VALENCIA

# ¿CIRUGÍA O ANGIOGRAFÍA SELECTIVA?

## CIRUGIA LAPAROSCÓPICA O ABIERTA

**CIRUGIA:** NECROSIS MASIVA DESDE UNOS 10 CM DESDE EL ÁNGULO DE TREITZ HASTA COLON ASCENDENTE

**CIRUGIA:** NECROSIS MASIVA DESDE UNOS 25 CM DESDE EL ÁNGULO DE TREITZ HASTA COLON ASCENDENTE

**CIRUGIA:** NECROSIS MASIVA DESDE UNOS 50 CM DESDE EL ÁNGULO DE TREITZ HASTA COLON ASCENDENTE

# CASO CLINICO IV

- ✓ Influye en la decisión de resección si la isquemia respeta la válvula ileocecal?
- ✓ Anastomosis?
- ✓ Valoración de cabos por algún medio? Second look?
- ✓ Papaverina I.O.? Cuándo?

MUCHAS GRACIAS