A stylized, graphic illustration of a woman's torso and hand. The woman has long, dark hair and is wearing a red top. Her right hand is placed on her chest. The illustration uses bold black outlines and a limited color palette of red, olive green, and white. The background of the entire slide is a light purple gradient.

Pautas diagnósticas básicas en patología mamaria

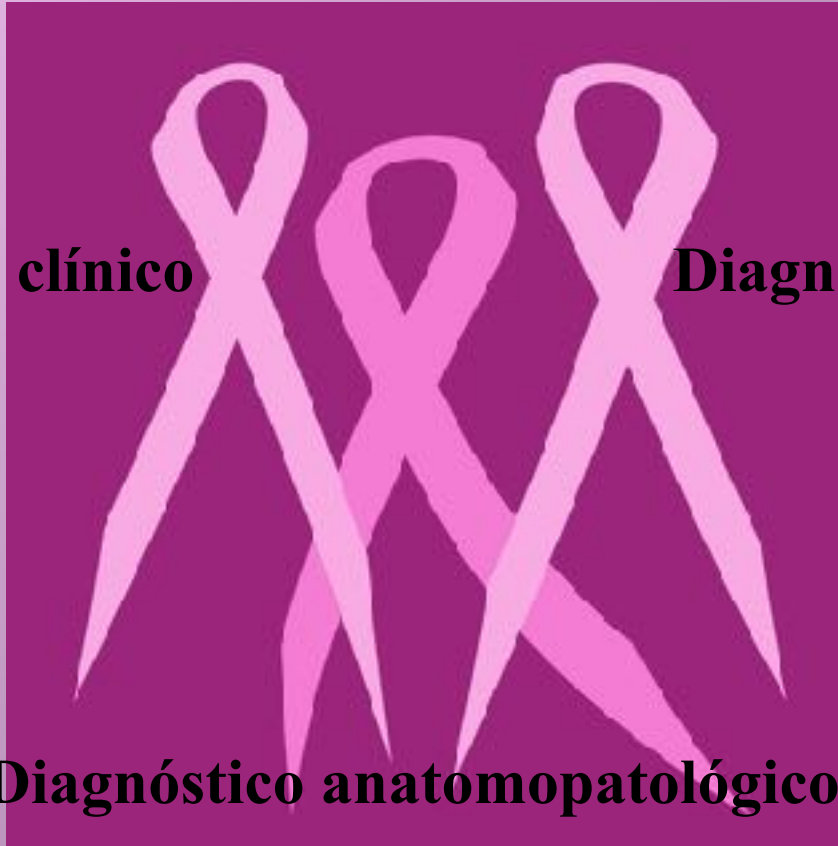Mónica Oset García
H. Obispo Polanco (Teruel)

Diagnóstico cáncer de mama

Diagnóstico clínico

Diagnóstico radiológico

Diagnóstico anatomopatológico



Diagnóstico clínico

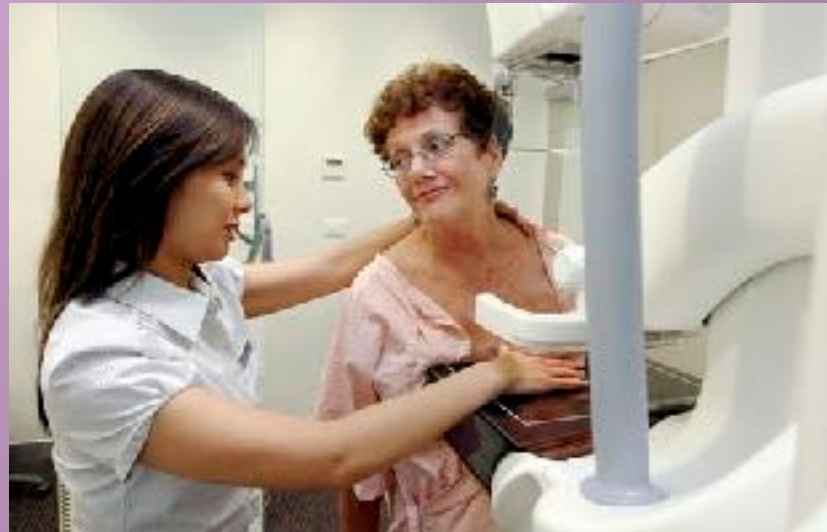- Historia clínica
 - Antecedentes familiares
 - Antecedentes quirúrgicos
 - Antecedentes ginecológicos
 - Enfermedad actual
- Exploración
 - Inspección
 - Palpación

Diagnóstico radiológico

- Mamografía
- Ecografía
- Galactografía
- Resonancia magnética
- PET-TAC

Mamografía

- Indicaciones:
 - Cribado del cáncer de mama
 - Estudio pacientes sintomáticas mayores de 35 años (30 si AF)

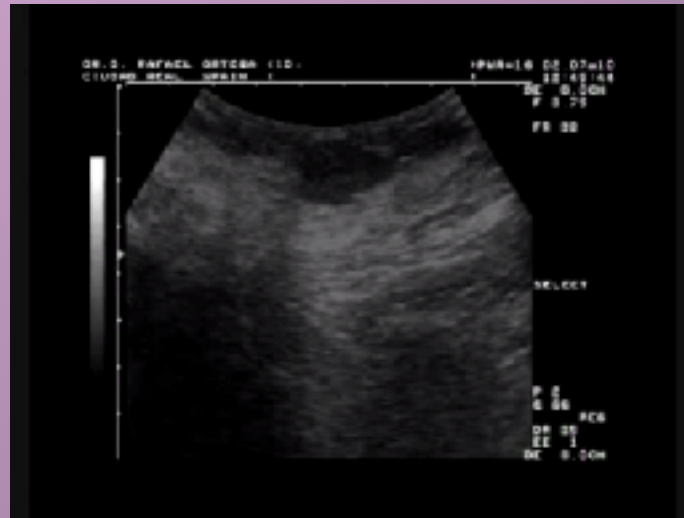


Categorías BI-RADS

| Categoría | Definición | % malignidad | Manejo |
|------------------|-----------------------|---------------------|----------------|
| 0 | Incompleta | ? | Completar |
| 1 | Normal | 0 | - |
| 2 | Benigna | 0 | Ignorar |
| 3 | Prob. Benigna | <2 | seguimiento |
| 4 | Sospechosa | 30-70 | Bx |
| 5 | Altamente sosp. | >95 | Bx |
| 6 | Malignidad confirmada | 100 | Planificar tto |

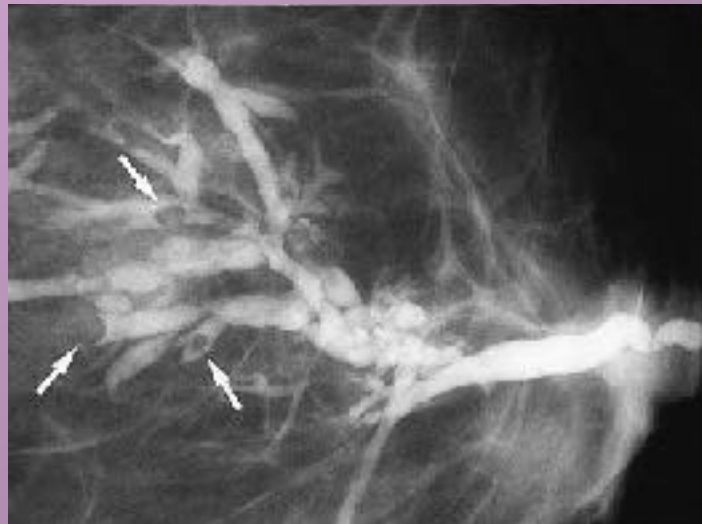Ecografía

- Indicaciones:
 - Complemento de la mamografía
 - Estudio inicial en pacientes jóvenes
 - Guía de procedimientos intervencionistas
 - Estadificación locorregional en cáncer de mama



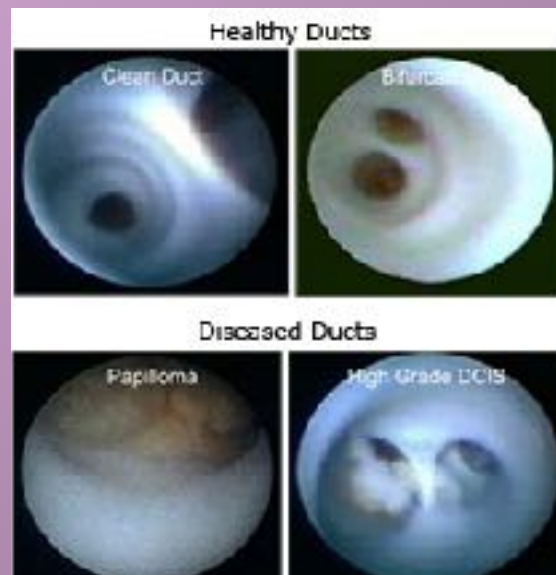Galactografía

- Indicaciones:
 - Sospecha masa intraductal
 - Secreción espontánea no lechosa, hemorrágica o con citología sospechosa



Ductoscopia

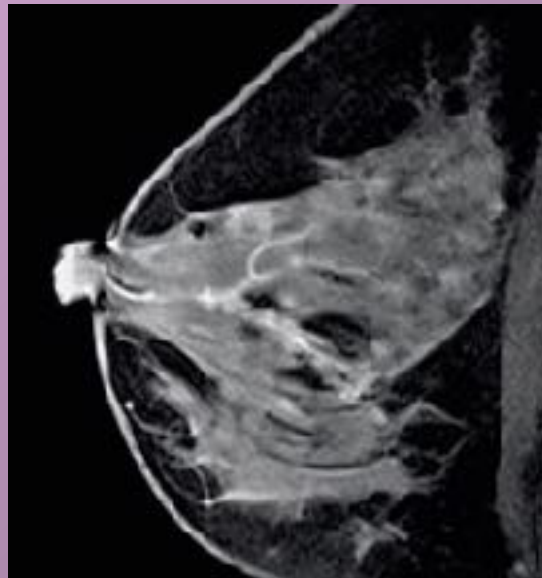
- Indicaciones:
 - Derrames unilaterales y uniorificiales
 - Lavado ductal en pacientes con antecedentes personales o familiares



Resonancia magnética

- Indicaciones:
 - Estadificación locorregional
 - Estudio de pacientes con alto riesgo de cáncer
 - Búsqueda de tumor oculto
 - Monitorización de tratamiento sistémico neoadyuvante

- Sospecha de rotura de prótesis mamaria
- Pacientes intervenidas de cáncer de mama con cirugía conservadora
- Detección de recurrencias
- Mamografía equívoca o no concluyente



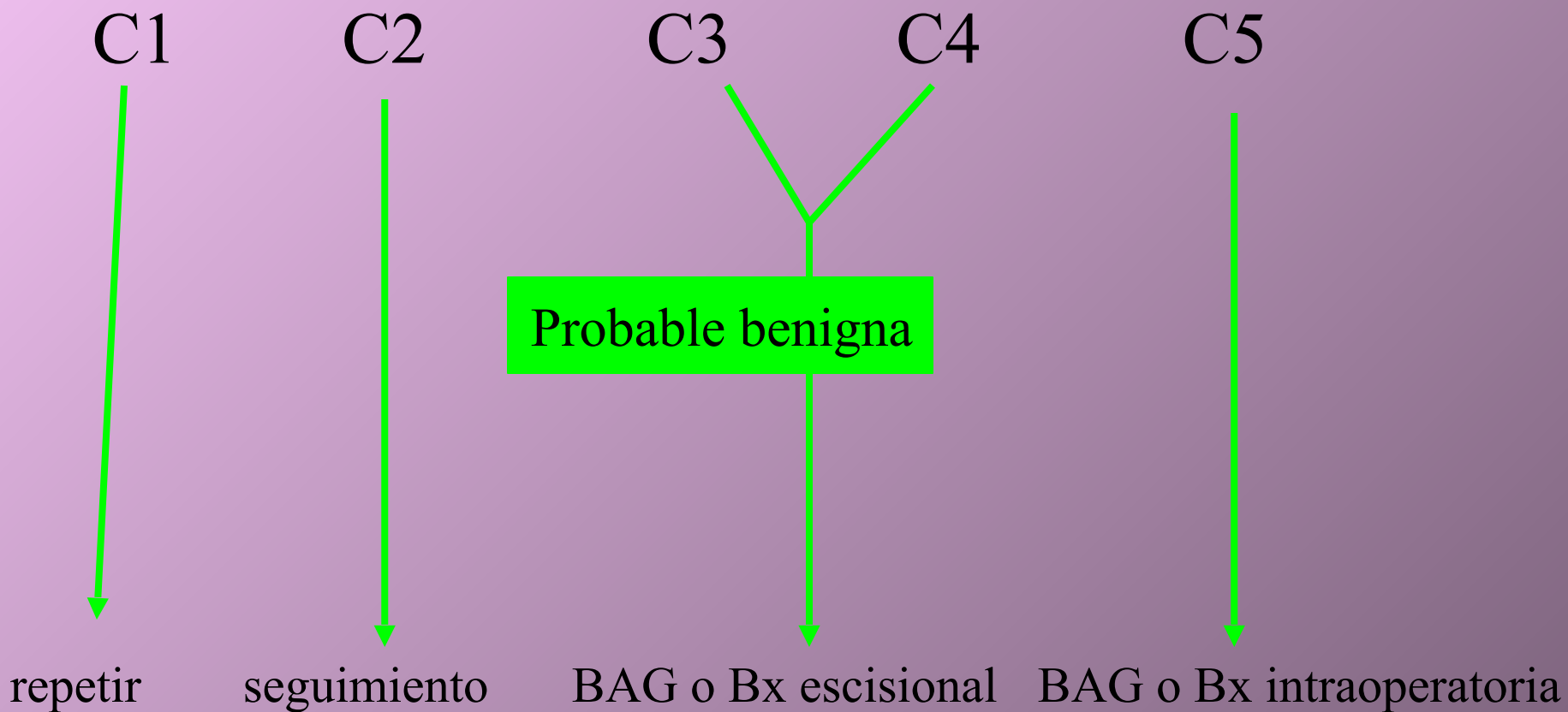
PET-TAC

- Indicaciones:
 - Estadificación preoperatoria en pacientes con alto riesgo de metástasis
 - Pacientes con sospecha de recurrencia con pruebas de imagen negativas y elevación de marcadores
 - Planificación de radioterapia
 - Valoración de respuesta terapéutica
 - Evaluación de masas indeterminadas o dudosas tras RM dinámica

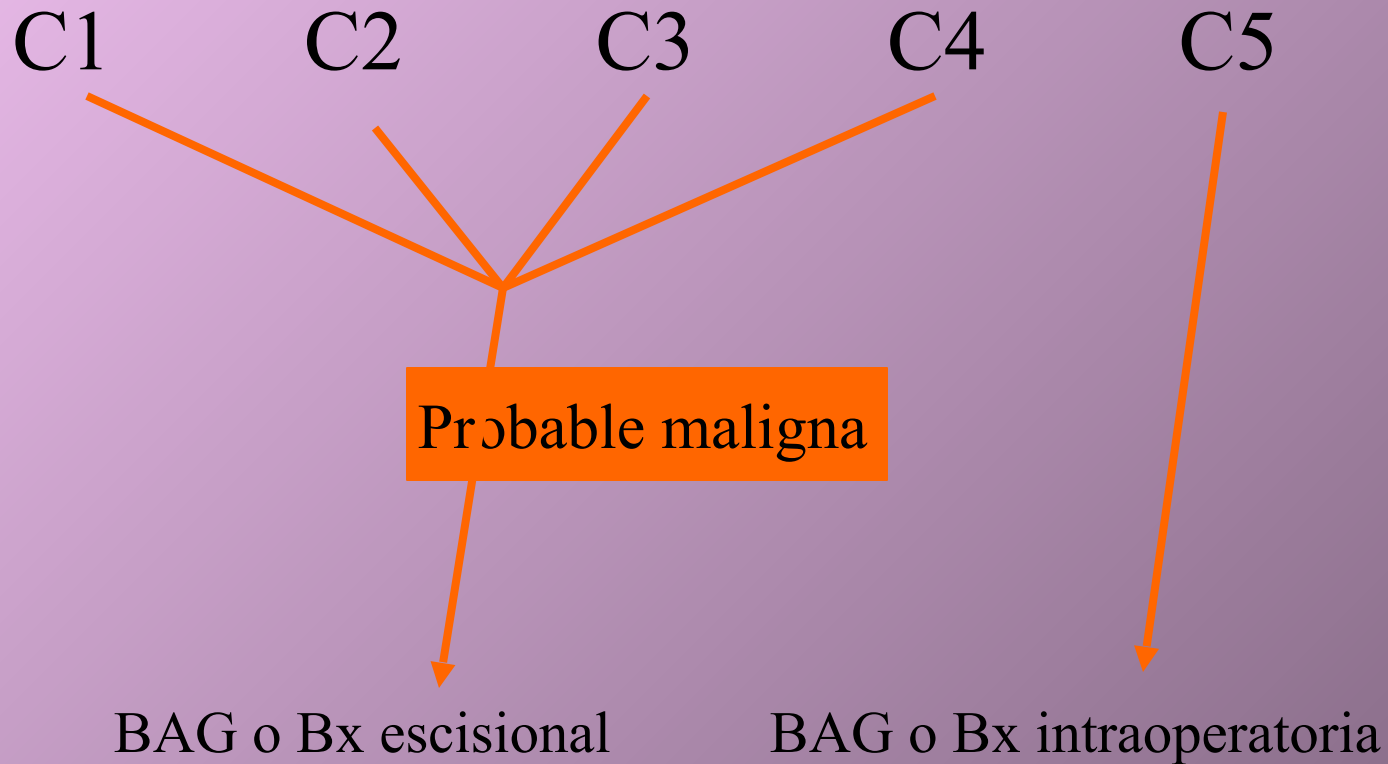
Diagnóstico anatomopatológico

- PAAF
- BAG/BAV

PAAF



PAAF



PAAF

C1

C2

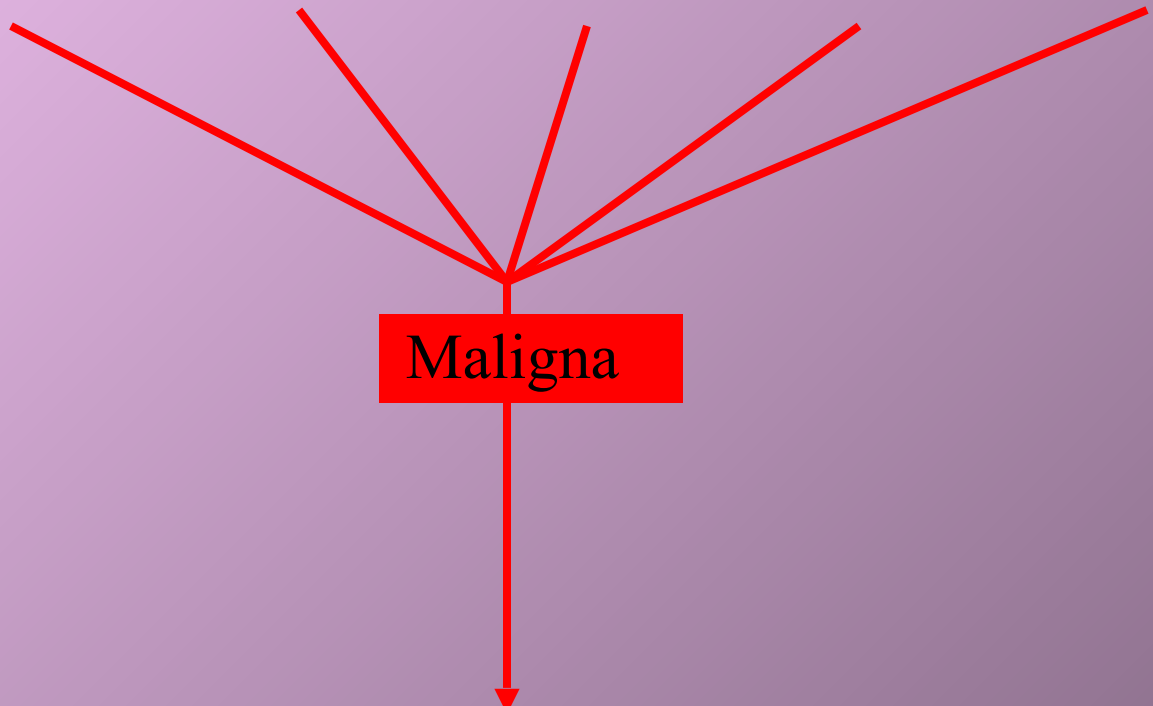
C3

C4

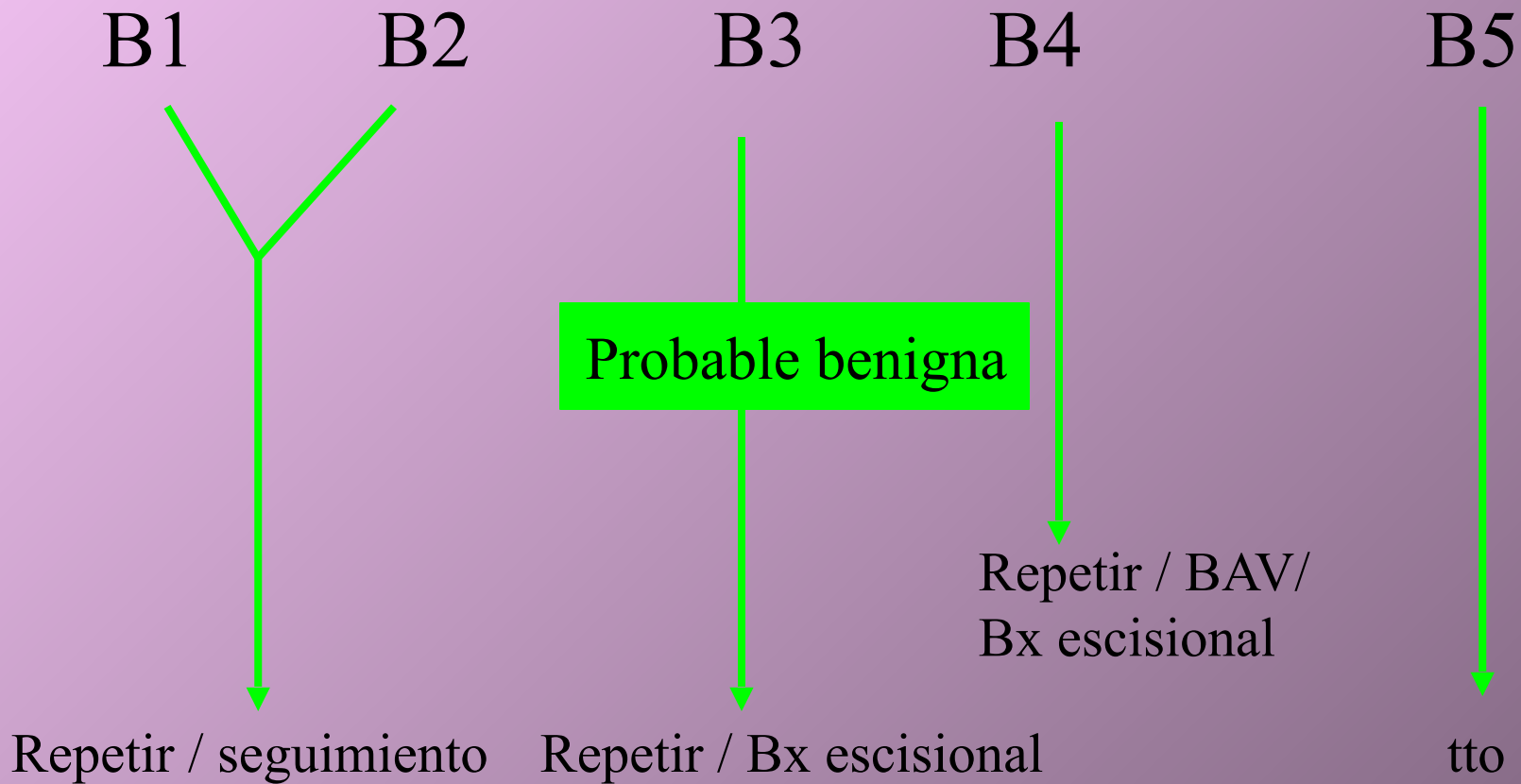
C5

Maligna

BAG y tto



BAG



BAG


B1

B2

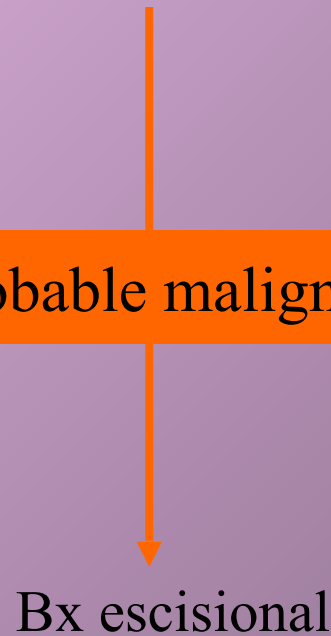
B3

B4

B5



Probable maligna



BAG

B1

B2

B3

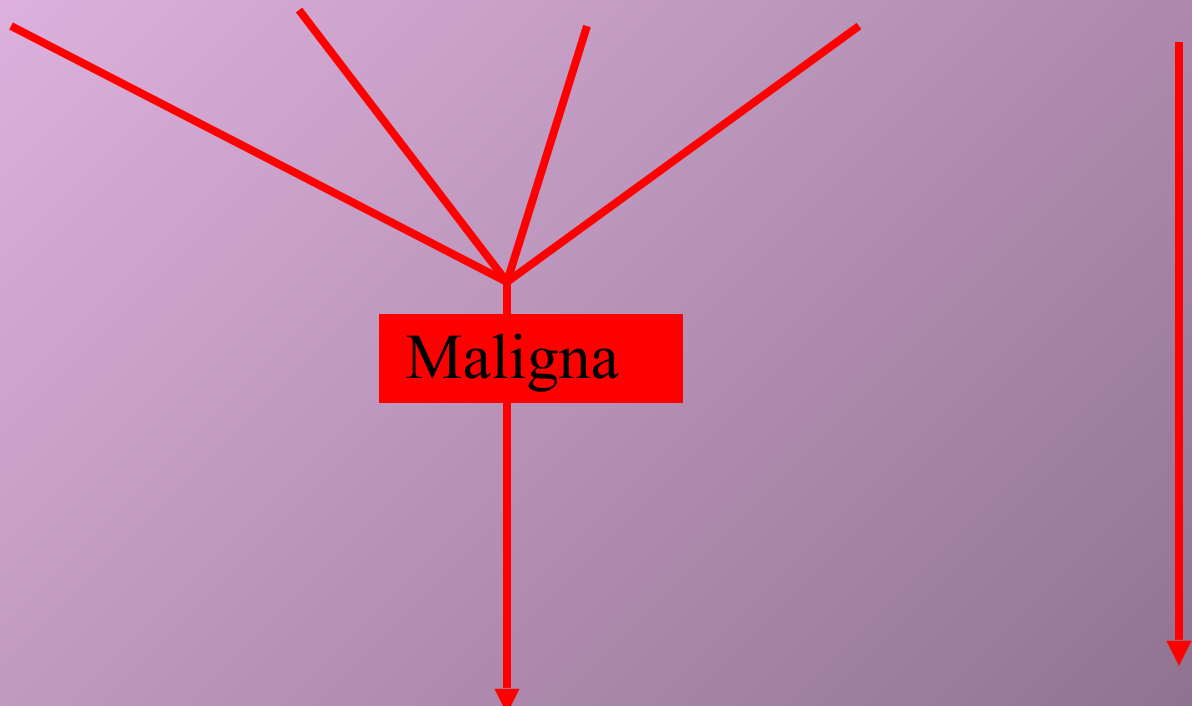
B4

B5

Maligna

Bx escisional diferida

tto



Gracias por vuestra atención

