PSEUDOQUISTE DE PÁNCREAS: Radiología Intervencionista

José J. Martínez-Rodrigo
Servicio de Radiología
Hospital Dr Peset.Valencia

TEMAS DE DISCUSIÓN

- ¿Observar o Intervenir?
- ¿Pseudoquiste o tumor?
- Manejo terapéutico
  - Endoscopia/Cirugía/Drenaje
  - Complicaciones
    - Infección
    - Hemorragia

Intervenciones Radiológicas

- PAAF
- Drenaje percutáneo
  - Apiración simple
  - Drenaje externo
  - Gastro-cistostomía
  - Desbridamiento percutáneo
- Tto complicaciones
  - Embolización de hemorragias
  - Drenaje infecciones

Manejo conservador

- Pseudoquiste asintomático
- Pseudoquiste no complicado
- Pseudoquiste estable o disminución de tamaño

Tratamiento

- Síntomas
- Aumento de tamaño
- Complicaciones (hemorragia, infección..)
- Sospecha de malignidad

Tumores quísticos

- Cistoadenoma seroso
- Tumores mucinosos intraductales papilares
- Cistoadenoma mucinoso

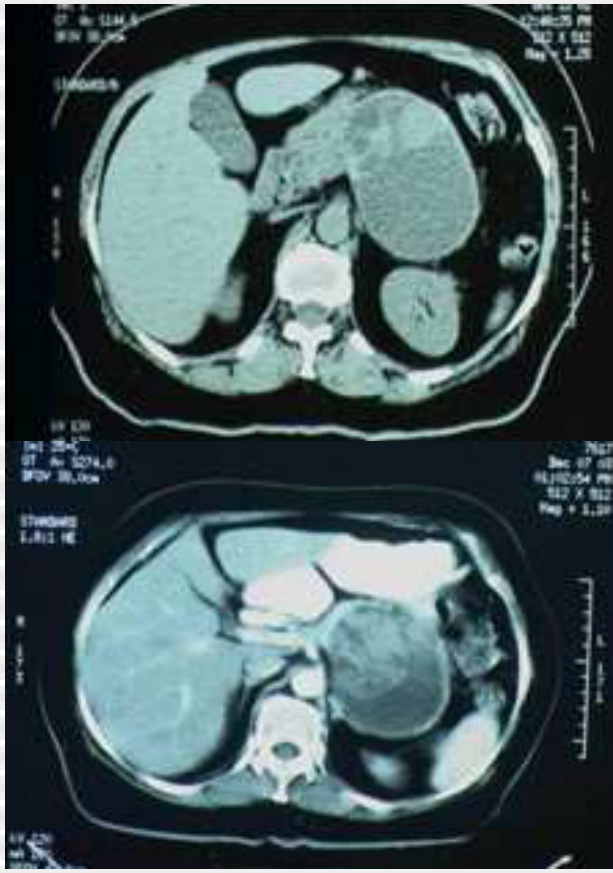

P.A.A.F

PAAF

- Historia pancreatitis
- Imagen (TAC,US)
  - No loculado
  - No septos
  - Paredes finas
- RMCP/ERCP
- Conexión con ducto

- No pancreatitis
- Imagen
  - Multiloculado
  - Septos/nódulos
  - Paredes gruesas
- RMCP/ERCP
- PAAF

Líquido del quiste

	Viscosidad	Amilasa	Cilotogía
Pseudo	Bajo	Alto	Inflam.
A. Seroso	Bajo	Bajo	25%+
A. Mucin.	Alto	Bajo	40%+
AC Mucin	Alto	Bajo	67%+
	CEA	CA 15-3	CA 72-4
Pseudo	Bajo	Bajo	Bajo
A. Seroso	Bajo	Bajo	Bajo
• Mucin.	Alto	Alto	Bajo
AC Mucin	Alto	Alto	Alto

Tratamiento del pseudoquiste

- Estado general del paciente
- Tamaño, número y localización de quistes
- Comunicación con ducto pancreático
- Madurez
- Infección
- Sospecha de malignidad
- Experiencia y disponibilidad de los Radiólogos intervencionistas/Endoscopistas

Drenaje externo

- TÉCNICA
- Mayor % fracaso
- Mayor morbimortalidad
- Mayor estancia hospitalaria

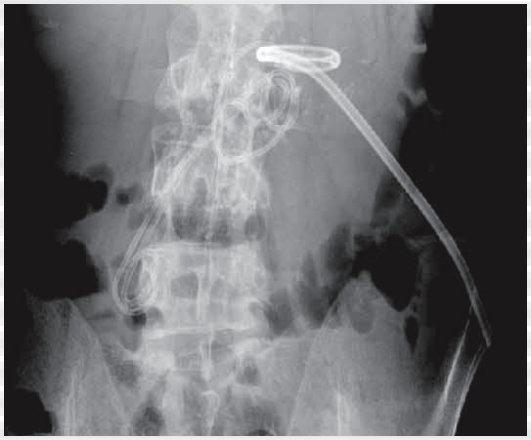

  - Comunicación con sistema ductal
    - Drenaje interno
  - No comunicación
    - Drenaje externo
- Contraindicaciones drenaje externo:
  - Hemorragia intraquiste
  - Ascitis

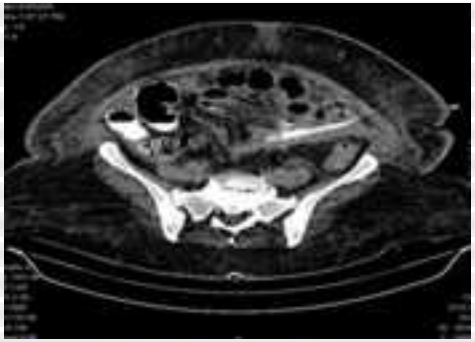

Cistogastrostomía

- Percutaneous Cystgastrostomy as a Single-Step Procedure. Curry L, Sookur P, Low D, Bhattacharya S, Fotheringham T.Cardiovasc Intervent Radiol. 2008 Dec 9.

- 12 pacientes (8 male, 4 female; mean age 44 years; range 21-70 years).
- 1 Año de seguimiento.
- Drenaje en un paso. Cistogastrostomia percutánea. 1 ó 2 stents.
- ÉXITO TÉCNICO 12/12
- RESOLUCIÓN COMPLETA DEL SEUDOQUISTE EN IMAGEN 7/12
- 2/12 INFECCIÓN AL MES QUE REQUIRIÓ CIRUGÍA
- 1/12 RESOLUCIÓN PARCIAL. POSTERIOR CRECIMIENTO. DRENAJE EXTERNO.

Complicaciones: hemorragia

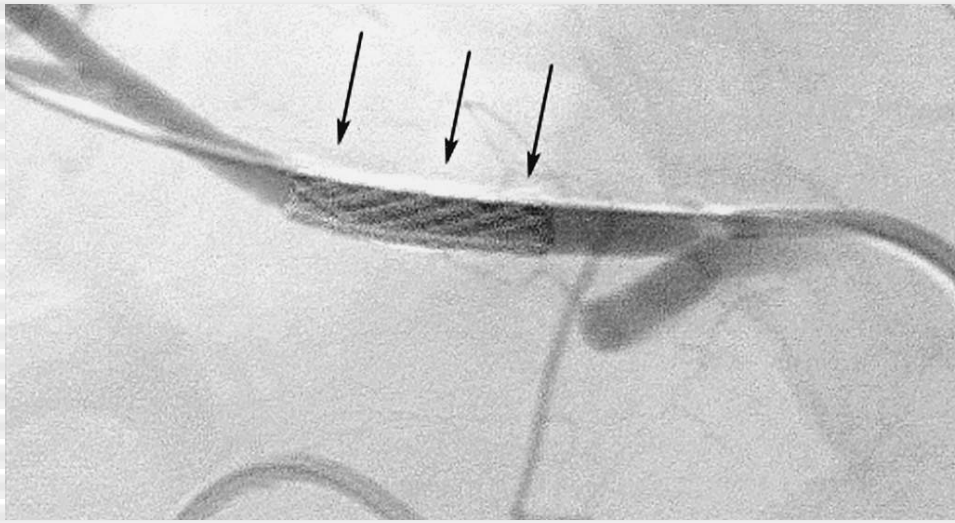

Complicaciones

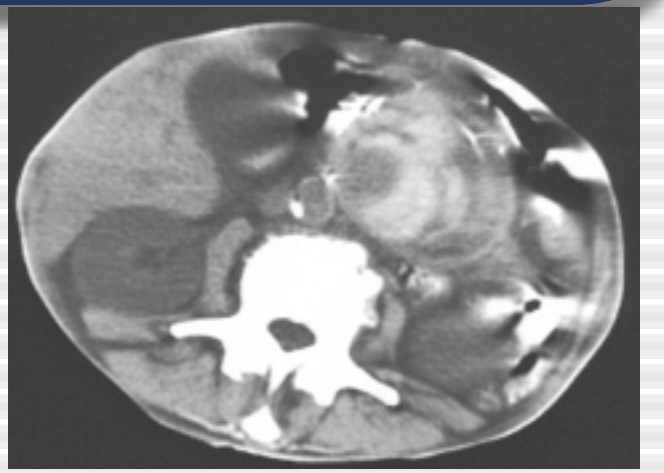

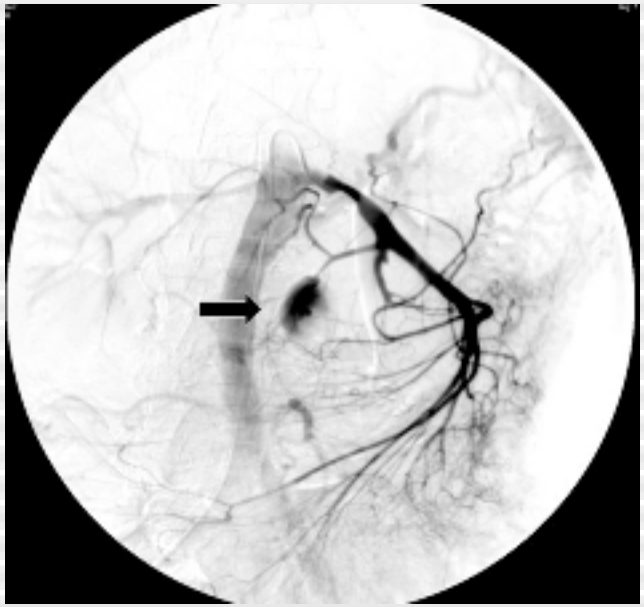

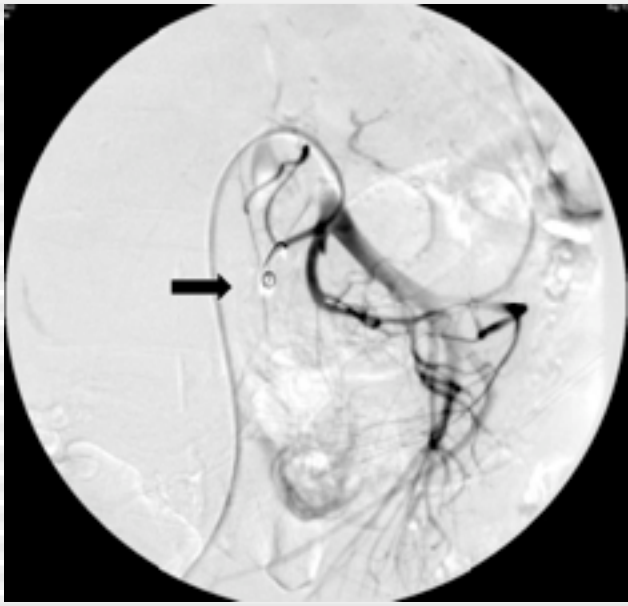

Complicaciones

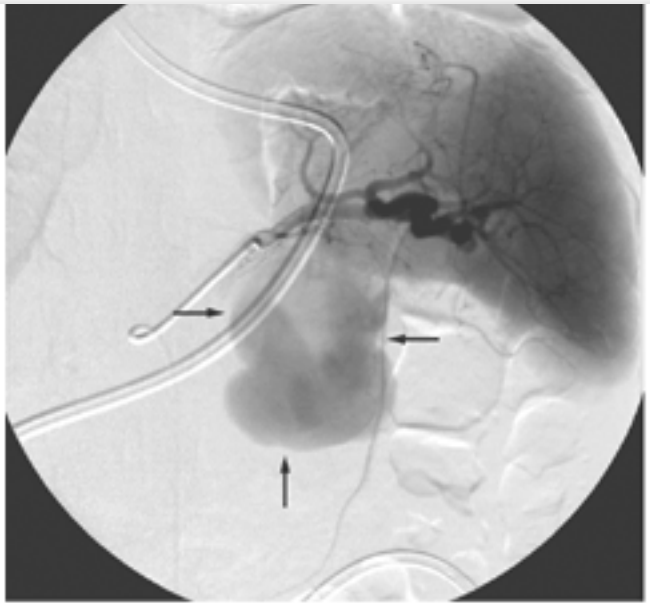

Drenaje y necrosectomia percutánea

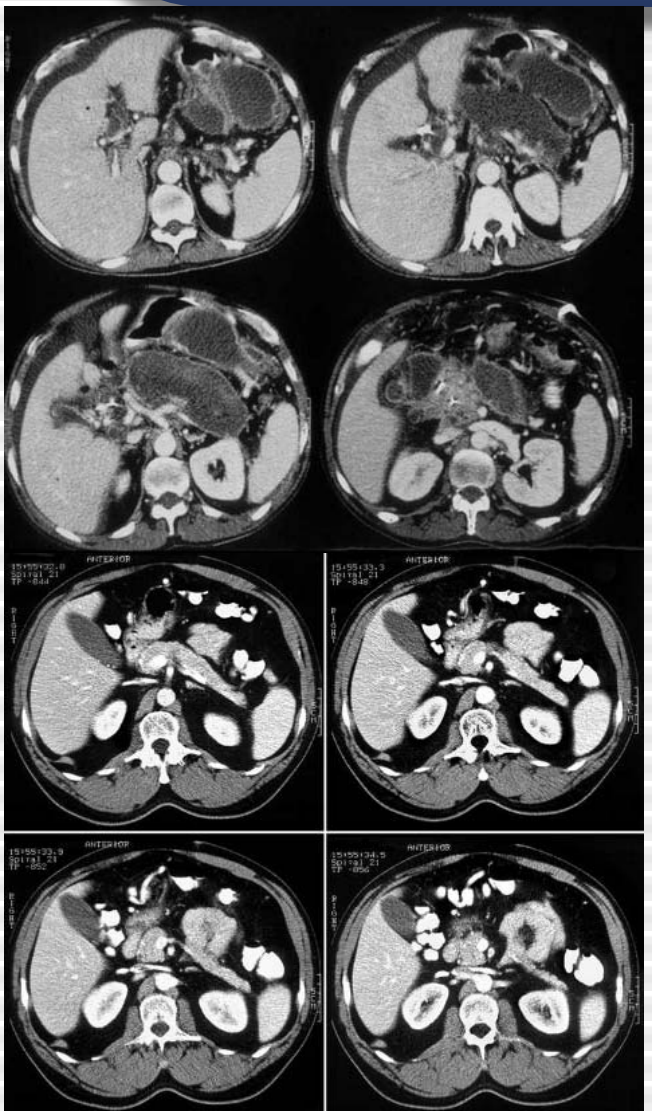

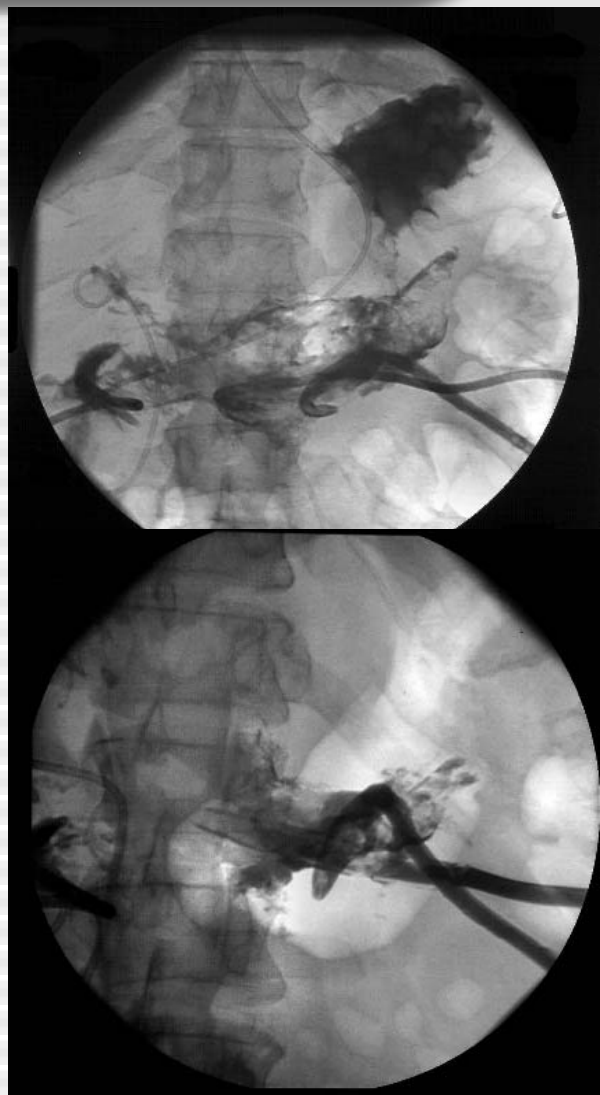
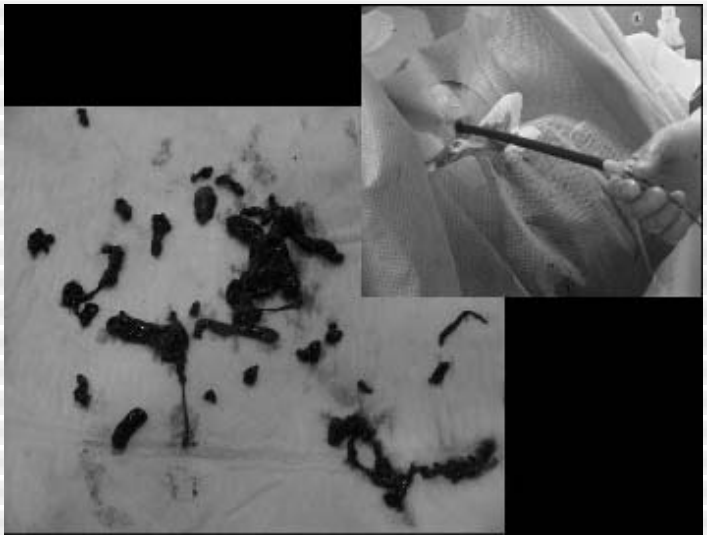
Necrosectomía