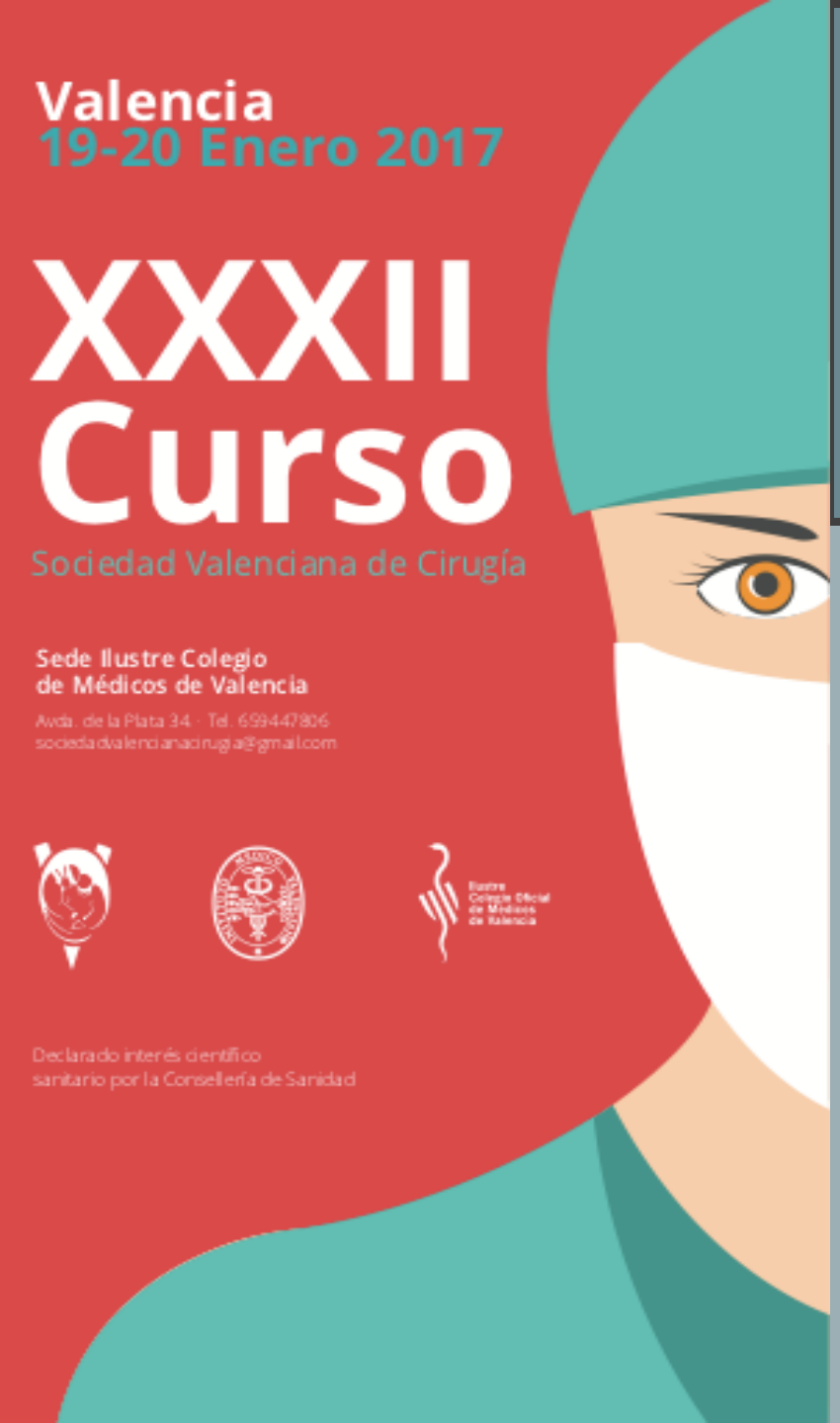

CASOS COMPLEJOS EN CIRUGIA ESOFAGICA

Dr. Luis Gómez Quiles

Servicio de Cirugía General
Hospital Universitario General de Castellón

Junio 2011:

Hombre de 53 años con A.P. de HTA, dislipemia. AVC isquémico.

Clínica de epigastralgia de larga evolución.

Endoscopia gástrica.

Desde cardias se observa neoplasia gástrica infiltrante ulcerada con bordes sobre elevados, dura y friable a la toma de biopsias; crece hacia curvatura mayor y cara posterior sin infiltrar esófago.

Cuerpo y antro sin lesiones.

Bulbo y duodeno sin lesiones.

Anatomía patológica**: Adenocercinoma gástrico pobremente diferenciado.**

TAC toraco-abdominal.

Engrosamiento del fundus gástrico.

Adenopatías en h. esofágico de (15 mm), ligamento gastro-hepático, perigástricas, tronco celiaco y retroperitoneo (próximas a la a. mesentérica superior; 22 mm).

No metástasis hepáticas y/o pulmonares

No implantes peritoneales.

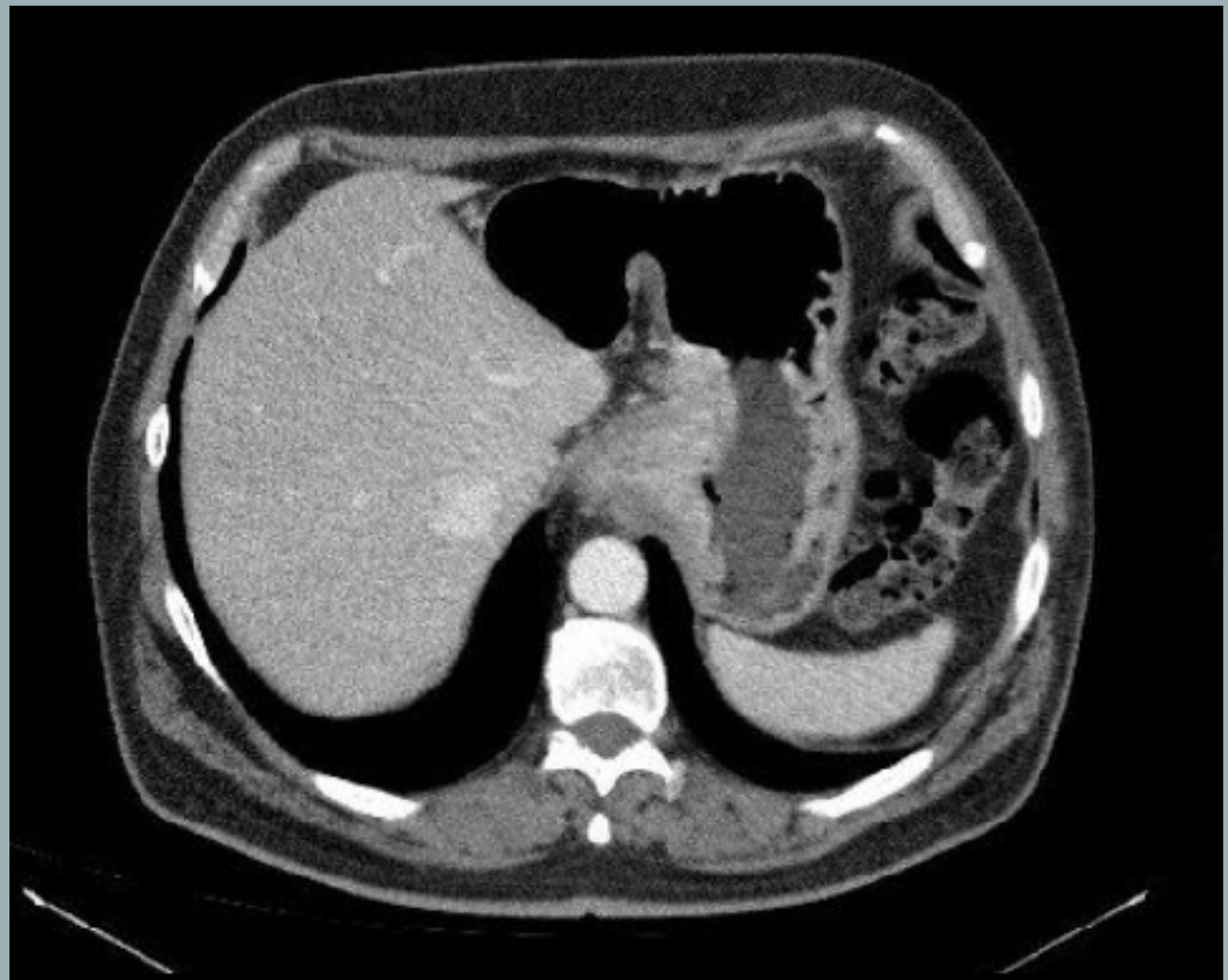

Tomografía computarizada: Se observa engrosamiento parietal del estómago a nivel subcardial

Comité de tumores. Neoplasia gástrica localmente avanzada (T3-N2-M0)

Tratamiento neoadyuvente. 2 ciclos MAGIC (HDA).

Estudio MAGIC (4): (*British MRC Adjuvant Gastric Cancer Infusional Chemotherapy*):
ESQUEMA QT PERI-OPERATORIA.
Esquema MAGIC: **ECF:** 1 ciclo cada 21 días x 3 pre-operatorio y 3 post-operatorio

Epirrubicina: 50 mg/m2 día 1

CDDP: 60 mgr/m2 día 1
5FU: 200 mg/m2 IC de 24 horas de forma continuada x 63 días

Cunningham D. et al. Periopeative chemotherapy versus Surgery alone for respectable gastroesophageal cancer.
N Engl J Med 2006;355: 11-20

Técnica quirúrgica.

Gastrectomía total ampliada (esofaguectomía distal transhiatal) mas esplenectomía.

Biopsia intraoperatoria del limite de resección esofágico.

Linfadenectomía tipo D2.

Grupos ganglionares para D1, D2 en función del tipo de gastrectomía (total, distal) según la Japanese Classification 2010

Tipo de gastrectomía	D1	D1+	D2
Distal	1, 3, 5, 4sb, 4d, 6, 7	(D1) + 8a, 9	(D1) + 8a, 9, 11p, 12a
Total	1-7	(D1) + 8a, 9, 11p	(D1) + 8a, 9,10, 11p, 11d, 12a

Reconstrucción:

Esofagoyeyunostomía mecánica con EEA nº 28 (antecólica).

Pie de asa manual.

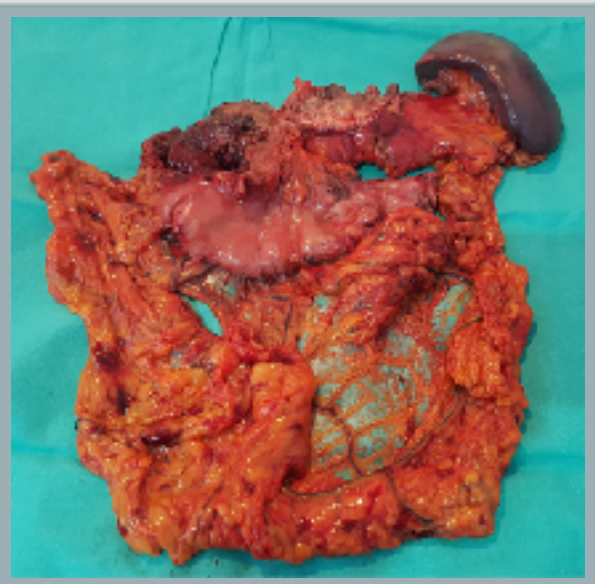

Postoperatorio.

Alta de UCI a las 24h.

TAC con gastrografin oral y contraste EV.

Neumoperitoneo, colección de 7 cm subhepátco Izdo.(adyacente a la anastomosis).

Tomografía computarizada: Absceso intraabdominal, adyacente a la sutura esófago-yeyunal con contenido aéreo

Postoperatorio. Radiología intervencionista

Anatomía patológica.

Adenocarcinoma gástrico difuso pobremente diferenciado
(El tumor mide 2 cm. en diámetro máximo).

Rodete esofágico libre.
Biopsia intraoperatoria libre (limite de resección esófago).

Metástasis en 20 de 46 ganglios. Hay focos de esclerosis ganglionar (Qt previa).

No infiltración esplénica. No metástasis en hilio esplénico. No metástasis en epiplón mayor.

Comité de tumores. Tratamiento adyuvante

T3	El tumor penetra el tejido conjuntivo de la subserosa sin invasión del peritoneo visceral o las estructuras adyacentes.
N3b	Metástasis en ≥16 ganglios linfáticos regionales.

IIIB	**T3**	**N3**	**M0**

Recomendaciones de la Japanese Gastric Cancer Treatment Guidelines (3.ª edición) 2010

	N0	N1 (1-2)	N2 (3-6)	N3 (>7)
T1a	ESD (bien dif. < 2 cm)	D1 + 8a, 9 (< 2 cm) D2 (> 2,1 cm)	D2	D2
T1b	D1 (bien dif. <1,5 cm) D1 + 8a, 9	D1 + 8a, 9 (< 2 cm) D2 (> 2,1 cm)	D2	D2
T2	D2	D2 + QT adyuv.	D2 + QT adyuv.	D2 + QT adyuv.
T3	D2 + QT adyuv.	D2 + QT adyuv.	D2 + QT adyuv.	D2 + QT adyuv.
T4a	D2 + QT adyuv.	D2 + QT adyuv.	D2 + QT adyuv.	D2 + QT adyuv.
T4b	D2 + QT adyuv. + resec. combinada	D2 + QT adyuv. + resec. combinada	D2 + QT adyuv. + resec. combinada	D2 + QT adyuv. + resec. combinada

Cualquier M1: quimioterapia, cirugía paliativa, tratamientos paliativos....

AJCC. Stomach. En: Edge SB, Byrd DR, Compton CC, et al., eds.: AJCC Cancer Staging Manual. 7th ed. New York, NY: Springer, 2010, pp 117-26.

Noviembre 2011 RETIRADA DE ENDOPROTESIS

Primeros intentos por Endoscopia digestiva y Radiología intervencionista

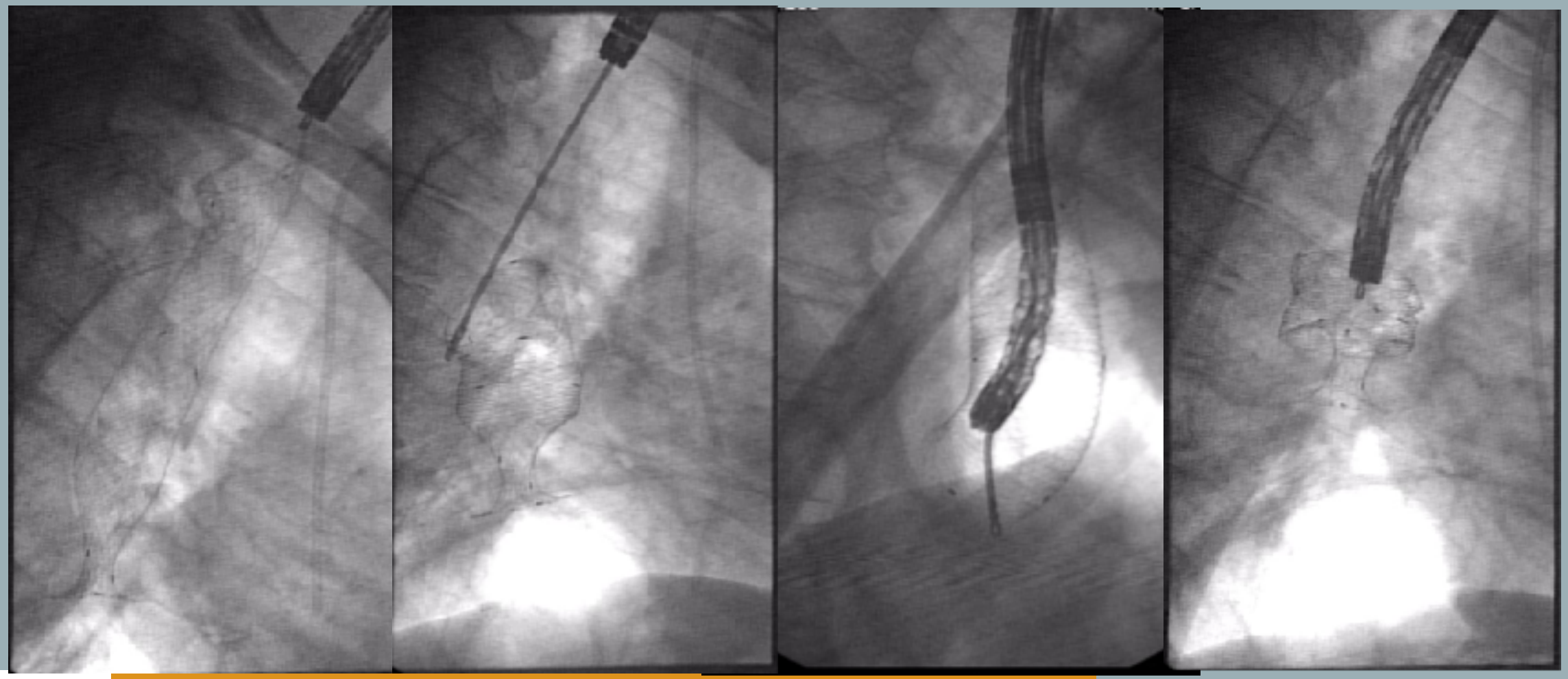

Nuevo intento por ORL
mediante endoscopio rígido

Técnica quirúrgica

Laparotomía exploradora. Extracción esófago distal, anastomosis y yeyuno.
Yeyunostomia de alimentación.

Tiempo cervical. Cervicotomía laterocervical izquierda, disección del esófago.
Sección del esófago a nivel cervical para esofagostomía.

Extracción de prótesis con esófago por vía oral.

Ingreso en UCI.
Extubación a las 24h.
Pasa a planta a los 5 días.

Alta a las 3 semanas.

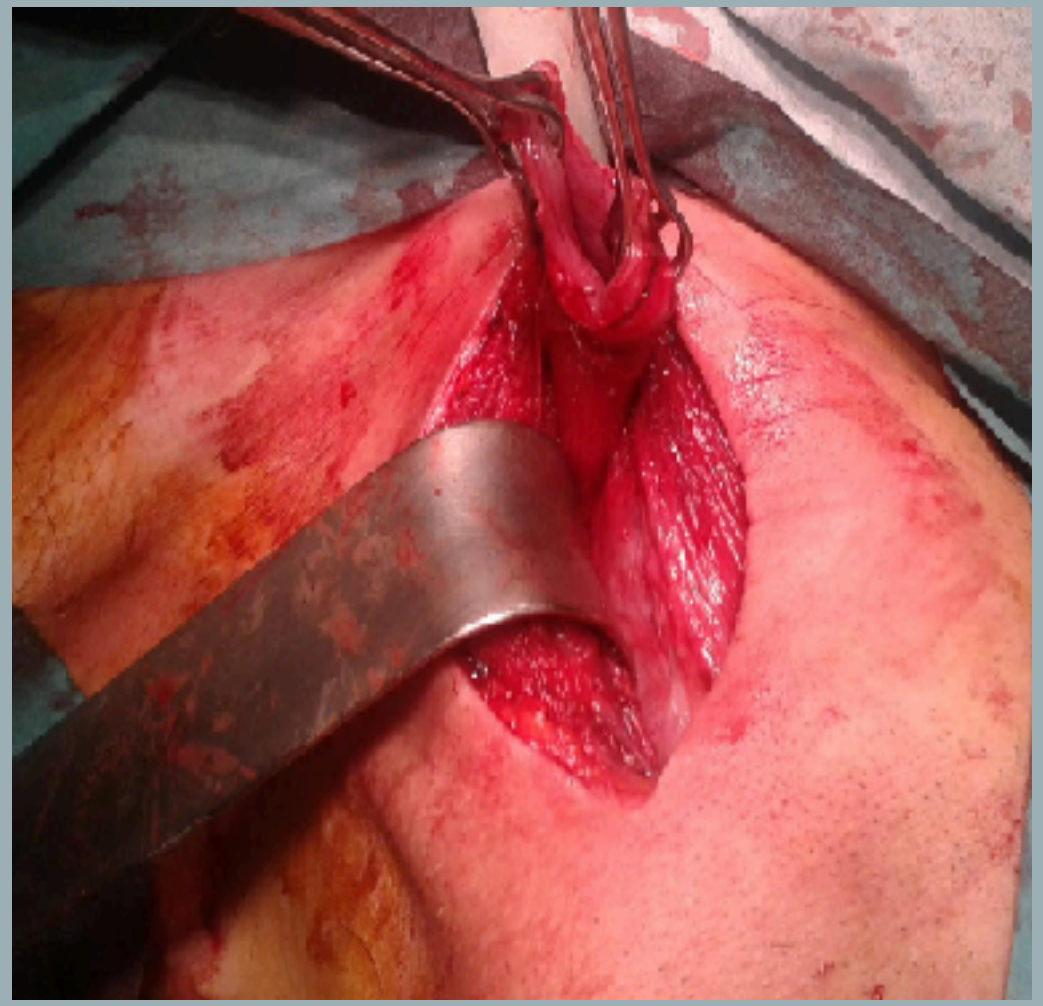

Febrero 2012. Reconstrucción.

Coloplástia de colón transverso con ligadura de vasos cólicos medios y derechos.

Ascenso retroesternal.

Anastomosis esófago-cólica manual T-L.

Anastomosis colo-cólica manual T-T.

Anastomosis colo-yeyuno T-L (anterior asa Y de Roux).

Apendicectomía profiláctica.

A.P. Infiltración por adenocarcinoma difuso de origen gástrico (G3).

Perfil CK 7 (+), CK 20 (-), CK (+).

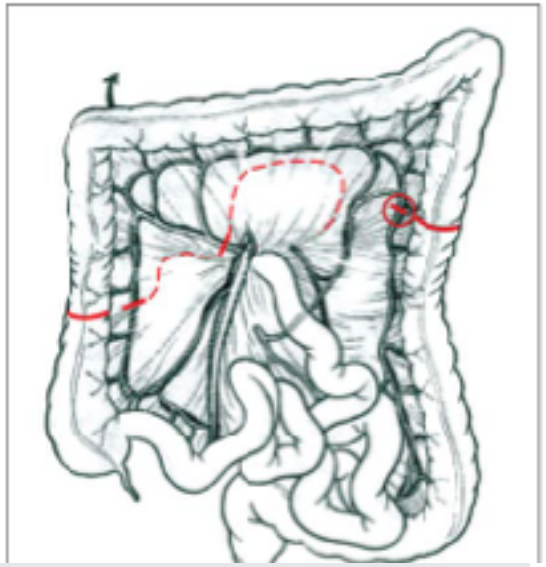

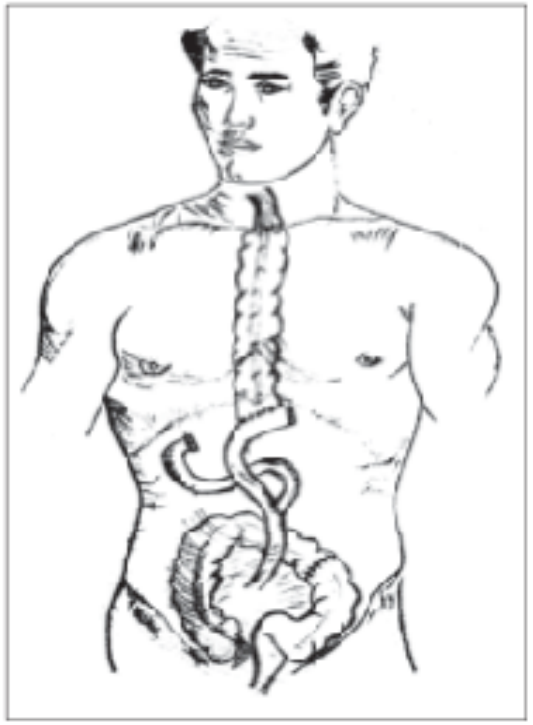

Figura 4. Reconstrucción del tránsito esofágico con interposición de colon.

Supervivencia. Éxitus Diciembre 2012.

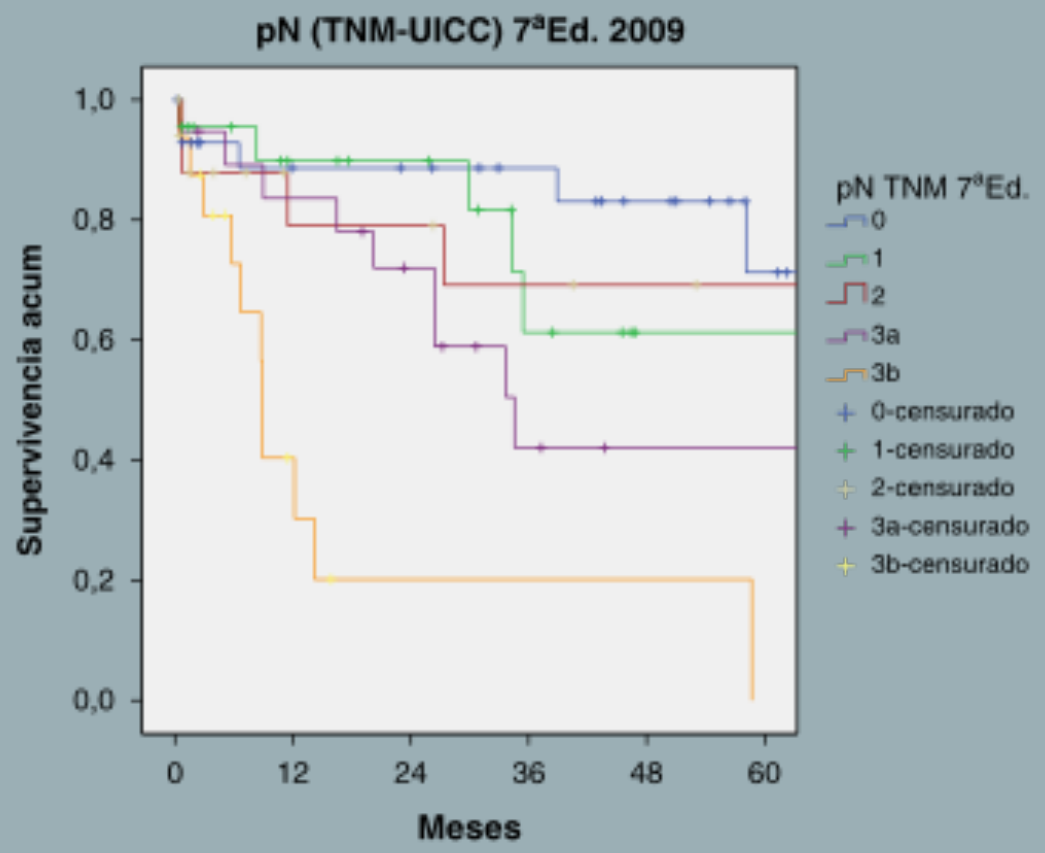

Figura 1 – Supervivencia a los 5 años de las categorías pN (6.ª edición - 2002 vs 7.ª edición-2009). Hospital Universitario Mutua Terrassa (n = 104 pacientes).

CIRUGÍA ESPAÑOLA

www.elsevier.es/cirugia

Artículo especial

TNM 7.ª edición 2009 (UICC/AJCC) y Clasificación Japonesa 2010 en Cáncer Gástrico. Hacia la simplicidad y estandarización en el manejo del cáncer gástrico

Joaquín M. Rodríguez Santiago[a,*], Mitsuru Sasako[b] y Javier Osorio[a]

[a] Hospital Universitari Mutua de Terrassa, Terrassa, Barcelona, España
[b] Hirao Medical College, Kobe, Japón

INFORMACIÓN DEL ARTÍCULO

Historia del artículo:
Recibido el 8 de septiembre de 2010
Aceptado el 29 de octubre de 2010
On-line el 2. de enero de 2011

Palabras clave:
TNM 7.ª edición
Cáncer gástrico
Linfadenectomía
Clasificación japonesa 2010

RESUMEN

Desde inicios de 2010 hacemos frente a la 7.ª edición del TNM (UICC/AJCC) y una nueva revisión de la Japanese Classification for Gastric Cancer y de la Treatment Guidelines (Japanese Gastric Cancer Association). Dos de las modificaciones más importantes consisten en la redefinición y simplificación de los tipos de linfadenectomía D1/D2 en función del tipo de gastrectomía realizada (anteriormente en función de la localización del tumor primario) y en la adopción del criterio numérico de la 7.ª edición del TNM para evaluar el grado de afectación ganglionar según la localización anatómica de los grupos respecto al tumor primario. Estos cambios pretenden facilitar el consenso terapéutico y la comparación de los resultados de una forma más uniforme entre países. La relevancia de estas modificaciones en ambos sistemas justifica este análisis exhaustivo y la actualización de los nuevos conceptos para un manejo correcto del cáncer gástrico.

© 2010 AEC. Publicado por Elsevier España, S.L. Todos los derechos reservados.

TNM 7th edition 2009 (UICC/AJCC) and Japanese Classification 2010 in Gastric Cancer. Towards simplicity and standardization in the management of gastric cancer

ABSTRACT

The 7th edition of the UICC/AJCC TNM, and a new revision of the Japanese Classification for Gastric Cancer and Treatment Guidelines (Japanese Gastric Cancer Association) have been available since the beginning of 2010. One of the most important changes consists on the redefining and simplification of type D1/D2 lymphadenectomy depending on the type of gastrectomy performed (previously independent to the location of the primary tumour), and the adoption of numeric criteria of TNM 7th Edition to evaluate the level of lymph node involvement (before according to the anatomical location of the groups as regards the primary tumour). These changes attempt to make therapeutic management easier and a more uniform comparison of results between countries. The importance of these modifications in

Keywords:
TNM 7th edition
Gastric cancer
Lymphadenectomy
Japanese classification 2010

* Autor para correspondencia.
Correo electrónico: 21330jrm@xarxabm.es (J.M. Rodríguez Santiago).

1130-1082/$ - see front matter © 2010 AEC. Publicado por Elsevier España, S.L. Todos los derechos reservados.
doi:10.1016/j.ciresp.2010.10.21.

XXXII CURSO DE CIRUGIA GENERAL

Las fugas de las anastomosis esófago-yeyunales son una complicación poco frecuente; sin embargo, conllevan a una situación compleja por la alta morbilidad y mortalidad.

Actualmente, el manejo de esta complicación es controvertido y no se han establecido unas pautas definitivas. Sin embargo, el abordaje y manejo depende de la condición clínica del paciente, del tamaño de la dehiscencia y de la vitalidad de los bordes de la anastomosis.

El tratamiento de fuga anastomótica con prótesis recubiertas autoexpasibles es una buena alternativa a la cirugía tradicional, consiguiendo buenas tasas de curación con respecto a la cirugía habitual.

Bibliografía:

1: Freeman RK, Ascioti AJ, Dake M, Mahidhara RS. An Assessment of the Optimal Time for Removal of Esophageal Stents Used in the Treatment of an Esophageal Anastomotic Leak or Perforation. Ann Thorac Surg. 2015 Aug;100(2):422-8.

2: Al-issa MA, Petersen TI, Taha AY, Shehatha JS. The role of esophageal stent placement in the management of postesophagectomy anastomotic leak. Saudi J Gastroenterol. 2014 Jan- Feb;20(1):39-42.

Complicaciones:

La perforación esofágica o la fistulización seguida a la colocación de una prótesis puede ocurrir en un 0%-8% de los casos.

El sangrado excesivo puede ocurrir en un 0%-6% de los pacientes.

La obstrucción de la endoprótesis esofágica puede ser debida a la progresión tumoral, hiperplasia reactiva o impactación del bolo alimenticio (0-30%).

La migración de la endoprótesis esofágica ocurre en 0%-35% de los pacientes y se asocia sobretodo cuando la prótesis es colocada a través de la unión gastroesofágica.

Es importante retirar la prótesis antes de 30 días en el tratamiento de las fistulas.

Aproximadamente el 0.5%-2% de los pacientes fallecen como resultado directo de la colocación de una prótesis esofágica.

GRACIAS

NAL SUMMARY OF FINDINGS [Explanation]

omy compared with D1 lymphadenectomy for primary gastric carcinoma

tion: patients with resectable disease
zed controlled trials
ymphadenectomy
ymphadenectomy

	Illustrative comparative risks* (95% CI)		Relative effect (95% CI)	No of Participants (trials)	Quality of the (GRADE)
	Assumed risk D1	Corresponding risk D2			
	Medium risk population		HR: 0.91 (0.71 to 1.17)	1653 (5)	⊕⊕◯◯ low**
	490 per 1000	522 per 1000 (434 to 603)			
c sur-	Medium risk population		HR: 0.81 (0.71 to 0.92)	1599 (4)	⊕⊕⊕◯ moderate***
	580 per 1000	643 per 1000 (606 to 679)			
ival	Medium risk population		HR: 0.95 (0.84 to 1.07)	1332 (3)	⊕⊕⊕◯ moderate***

Técnica quirúrgica.

3ro.) Liberación y ligadura de la arteria gástrica derecha o pilórica (Fig. 6)

Se individualiza la arteria pilórica para ligarla en la vecindad de su origen en la arteria hepática. Una forma de

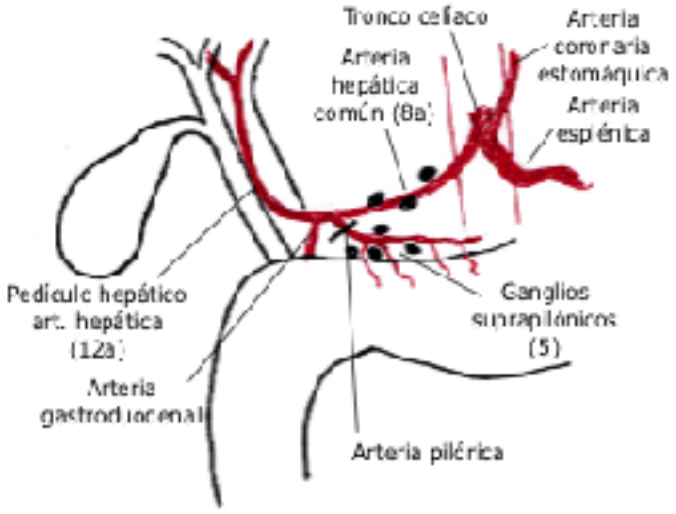

Fig. 6. La arteria hepática [illegible] individualizando el origen de la arteria pilórica o gástrica derecha que se liga.

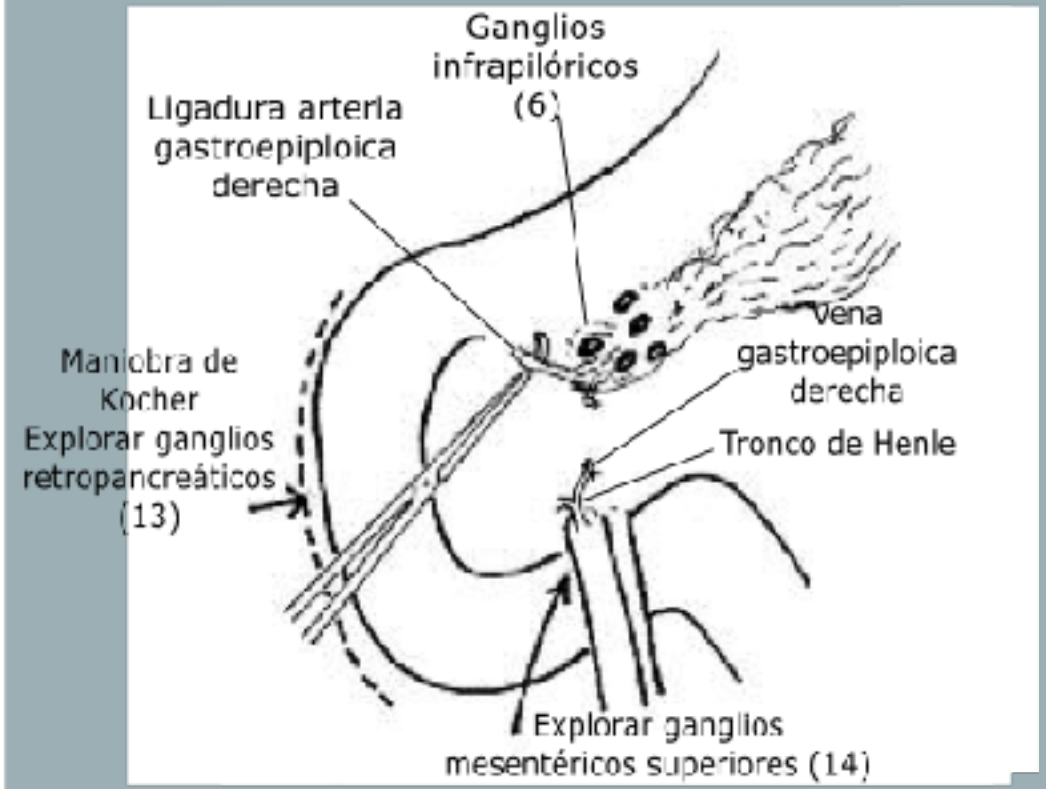

Fig. 5. Tratamiento de los ganglios infrapilóricos[6]. Se ha ligado la vena gastroepiplóica derecha y se está ligando la arteria homónima. La figura recuerda la exploración de los ganglios mesentéricos superiores (grupo 14) y previa maniobra de Kocher los ganglios retropancreáticos (grupo 13)

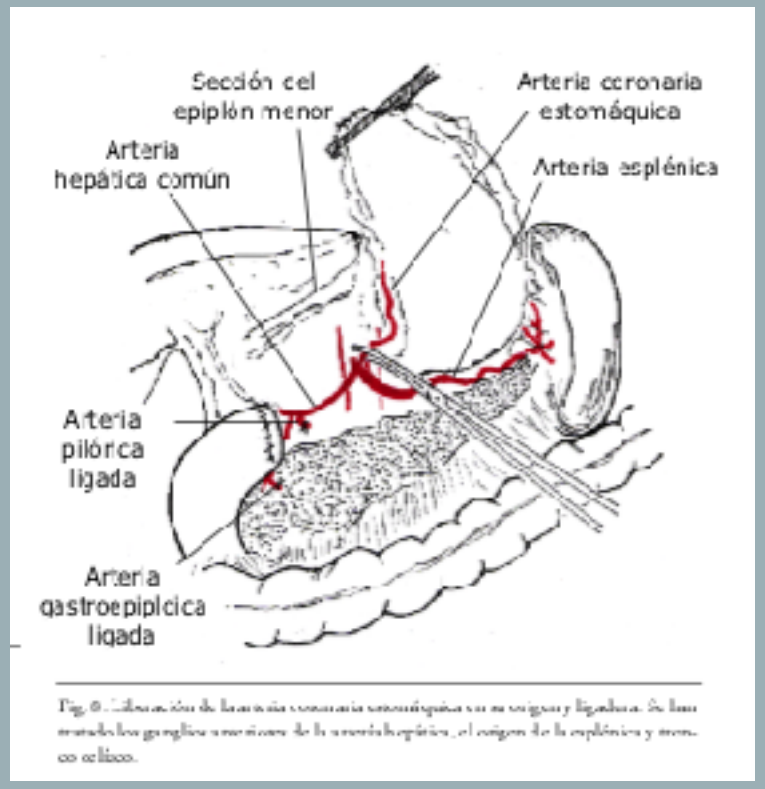

Fig. 6. [illegible] de la arteria coronaria estomáquica en su origen y ligadura. Se han [illegible] los ganglios [illegible] de la arteria hepática, el origen de la esplénica y tronco celíaco.

Técnica quirúrgica. Gatrectomía total

2.3.1.1 Total gastrectomy

D0: Lymphadenectomy less than D1
D1: Nos. 1–7
D1+: D1 + Nos. 8a, 9, 11p
D2: D1 + Nos. 8a, 9, 10, 11p, 11d, 12a.

For tumors invading the esophagus, D1+ includes No. 110[1], D2 includes Nos. 19, 20, 110, and 111.

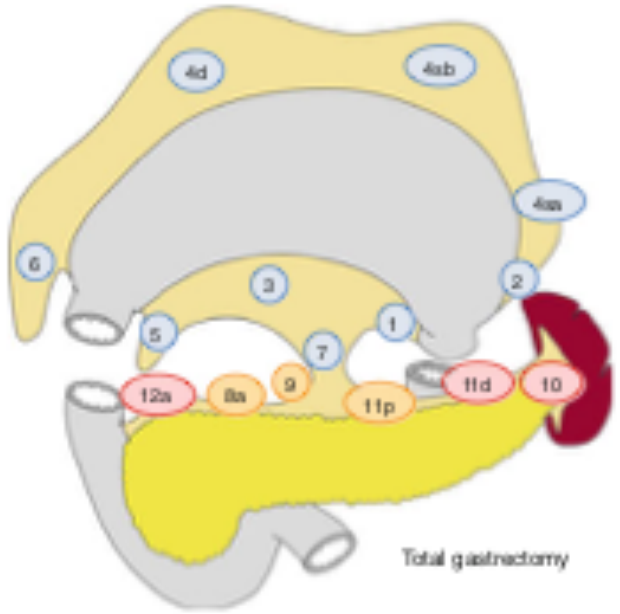

Linfadenectomía D1

Linfadenectomía D1+

Linfadenectomía D2

Grupo ganglionar	Localización
1	paracardial der.
2	paracardial izq..
3	Curv. menor
4sa	curv.may.vasos cortos
4sb	gastroepiploica izq.
4D	gastroepiploica der.
5	suprapilórico
6	infrapilórico
7	art. Gastrica izq.
8a	art, hepática comun ant
8b	art,hepática comun post.
9	tronco celíaco
10	hilio esplénico
11p	esplénico proxim.
11d	esplénico distal
12a	hepatoduodenal izq.
12b,p	hepatoduodenal post..
13	retropancreático
14v	Mesentérico sup. Ven.
14a	Mesentérico sup. Art..
15	cólica media
16al	Hiato aórtico
16a2,bl	paraaórtico medio
16b2	paraaórtico caudal
17	pancreático ant.
18	pancreático inf..
19	Infradiafragmático
20	Hiato esofágico
110	paraesofágico inf.
111	supradiafragmático
112	Mediastinal post.

Información para pedidos

WallFlex Stent esofágico totalmente recubierto*

Referencia	D.E. del stent (mm)	D.E. de los ensanchamientos proximal / distal (mm)	Longitud del stent (cm)	Diámetro del sistema de liberación (F) / (mm)	Longitud del sistema de liberación (cm)
M00516210	18	25 / 23	10	18,5 / 6,17	120
M00516220	18	25 / 23	12	18,5 / 6,17	120
M00516230	18	25 / 23	15	18,5 / 6,17	120
M00516240	23	28 / 28	10	18,5 / 6,17	120
M00516250	23	28 / 28	12	18,5 / 6,17	120
M00516260	23	28 / 28	15	18,5 / 6,17	120

Figura 3. Injerto de colon transverso pediculado isoperistáltico con anastomosis coloyeyunal.

Complicaciones:

Los síntomas post-colocación a las prótesis son controlados con medicación sintomática y van desapareciendo en el transcurso de los días. El dolor torácico es frecuentemente referido por los pacientes después de la colocación de las prótesis esofágicas y es mayor cuando la prótesis es colocada a nivel del esófago superior debido a la fuerza radial del stent.

El carcinoma esofágico es frecuentemente el resultado tardío del reflujo gastroesofágico, en tales casos el alivio de la disfagia con la colocación de stents puede asociarse nuevamente a la reaparición de un reflujo gastroesofágico. La esofagitis y la aspiración es más probable cuando el stent es colocado a través del esfínter gastroesofágico.

. También es debido a la contracción del tumor por la quimio o radioterapia, mala colocación de la prótesis y a la sobredilatación de la lesión antes de la colocación del stent.

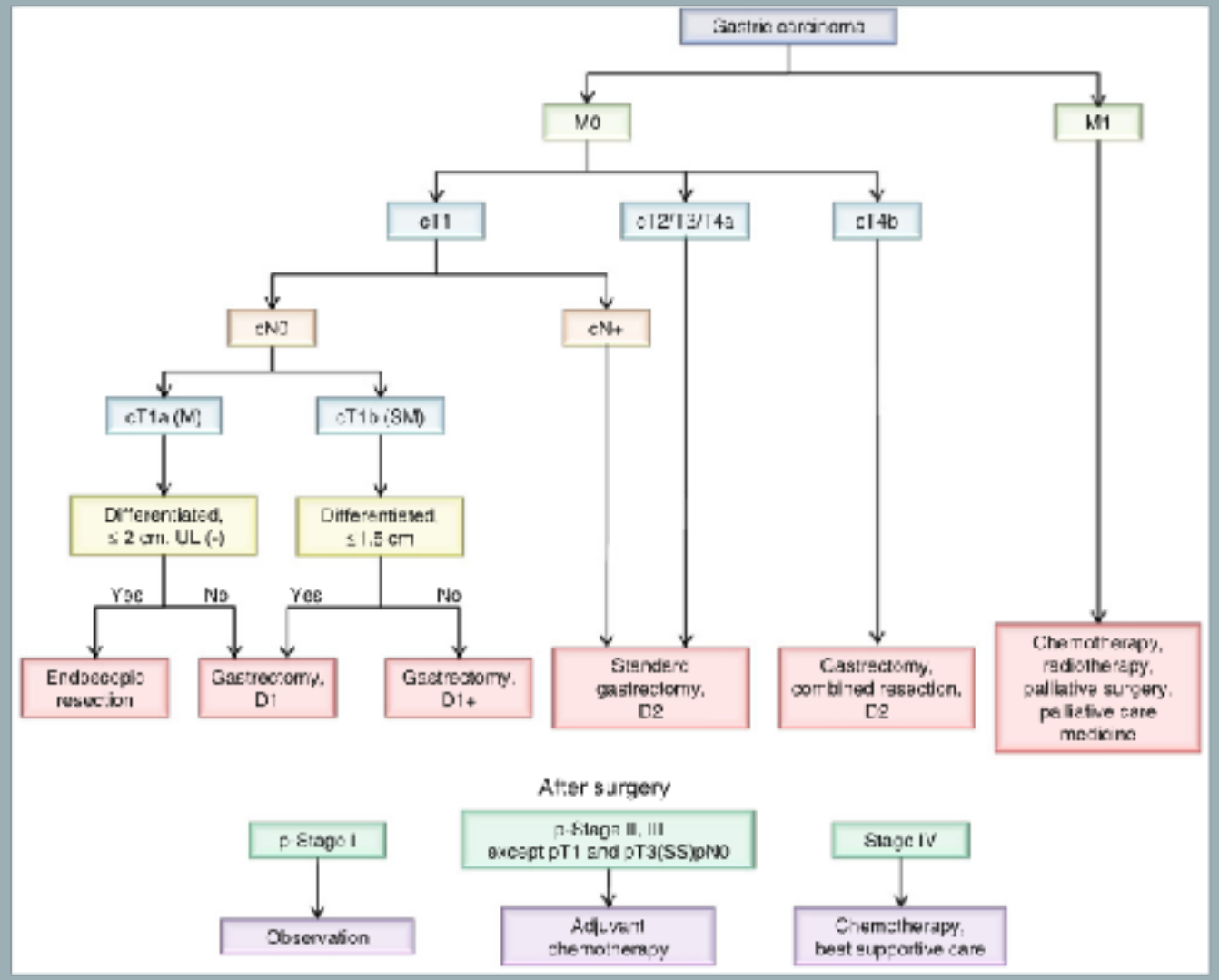

XXXII CURSO DE CIRUGIA GENERAL

La reciente introducción de las prótesis metálicas autoexpandibles de colocación peroral para el tratamiento de la disfagia maligna ha supuesto un gran avance y un cambio en el tratamiento de estos pacientes[3-8]. La colocación de prótesis esofágicas con control fluoroscópico no está exenta de riesgos, y se han descrito complicaciones tanto durante la manipulación de las prótesis como a medio y a largo plazo[9,10]

La inserción de las prótesis de plástico por vía endoscópica se realiza con anestesia general, y se han descrito diversas complicaciones, como la perforación esofágica, la sensación de cuerpo extraño, la impactación de comida y la migración del tubo en un número de casos no despreciable (20% de los pacientes.

Paúl L,Pinto I.
Estenosis esofágicas malignas: tratamiento con prótesis de Wallstent.
Radiología, 40 (1998), pp. 13-19