FÍSTULA ENTEROATMOSFÉRICA

AISLAMIENTO VERTIDO INTESTINAL

Raül Adell Carceller

XXXII CURSO Sociedad Valenciana Cirugía

19-20 Enero 2016 Valencia

FÍSTULA ENTEROATMOSFÉRICA
GENERALIDADES

- Grados III y IV clasificación Björck AA
- Complicación temida AA, mortalidad 42-66%
- Vertido intestinal AA. Carga bacteriana

CLASIFICACIÓN FEA

- Localización anatómica (prox/distal)
- Volumen (<200/ 200-500/ >500)
- Localización en el AA (superf / profunda)

PRINCIPIOS TTO FÍSTULAS

- Soporte general fluidos y corrección desequilibrio HE
- Tratamiento sepsis
- Mejora estado nutricional (NP/ NE)
- Definir anatomía fístula
- Control flujo fístula/ protección herida

PROBLEMAS MANEJO FEA

- Posibilidad cierre primario limitada
  - Ausencia tejido suprayacente
  - Sepsis por el vertido intestinal
- Visceras expuestas, predisposición aparición nuevos orificios
- Intento cierre primario poco éxito: sutura, fibrina, TPN +- colgajo muscular, matriz dérmica
- Herida compleja dificil de tratar
- Ausencia trabajos evidencia I o II

ESTRATEGIAS TRATAMIENTO FEA

- Resección, exteriorización, derivación primaria.
  - Dificultat técnica
  - Riesgo elevado: paciente séptico, catabólico

- Aislamiento contenido intestinal + proteción visceras adyacentes

  Intervención diferida buenas condiciones:

  reconstrucción tránsito y pared abdominal

OPCIONES COBERTURA TEJIDOS BLANDOS

- TPN (VAC)
- Parche Wittman
- Dispositivos retención dinámica+ protección visceras + TPN
- Hoja plástico entre visceras y pared lateral
- Técnica separación componentes
- Otras : colgajos cutaneos, matriz dérmica. Colgajo rotación muscular, muscular libre…
- Evitar mallas reticulares (macroporo)

CONTROL VERTIDO INTESTINAL
PROFUNDAS: LIBRE A CAVIDAD ABDOMINAL

- Problema grave
  - Ausencia control fuente
  - Peritonitis SRIS
- Exteriorización de la fístula o derivación proximal
  - A menudo imposible en abdomen abierto
  - Considerar otras opciones
- Evitar intubar orificio fistuloso, en medio bloque vísceras
    - No controla el efluente
    - Puede aumentar el diámetro
    - Riesgo de orificios adicionales

METODOS AISLAMIENTO VERTIDO FEA
ESTOMA FLOTANTE

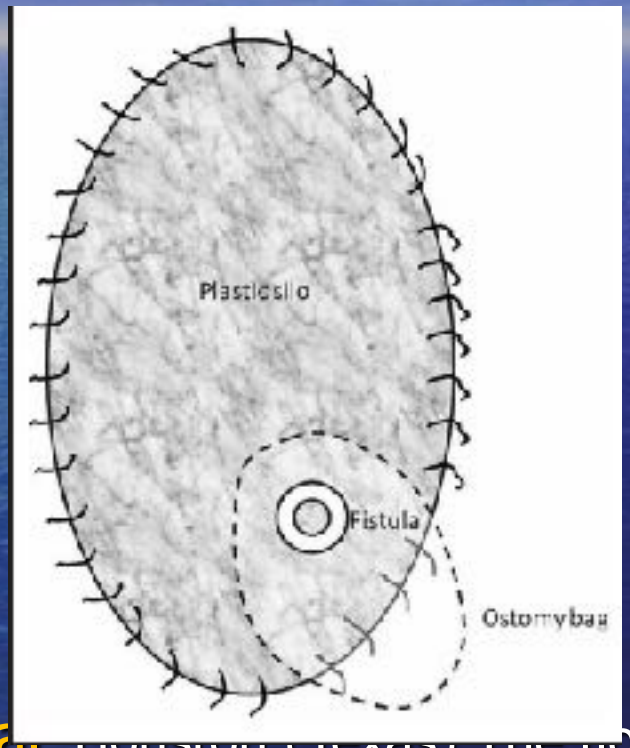

Subramanian et al, Houston (Texas) The floating stoma a new technique for controling exposed fistula in abdominal trauma. J trauma 2002

METODOS AISLAMIENTO VERTIDO FEA
ESTOMA FLOTANTE

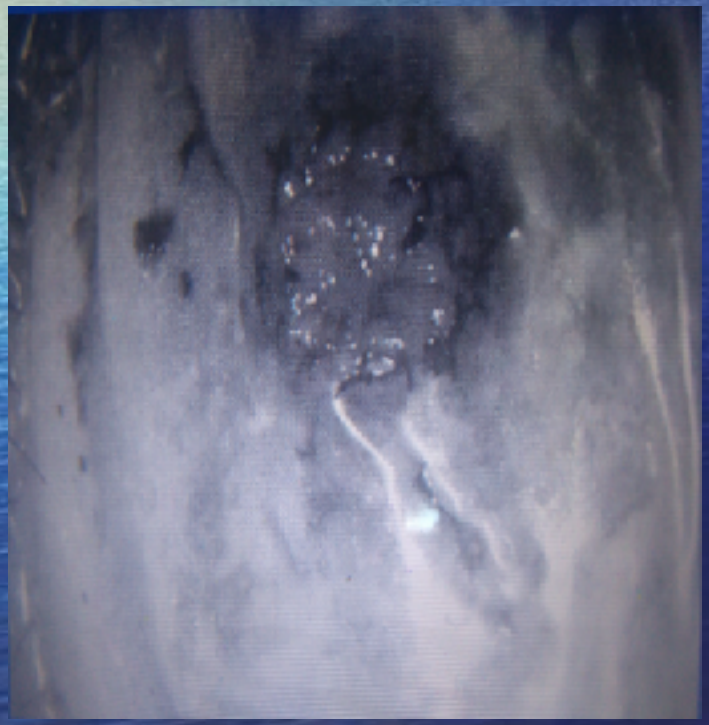

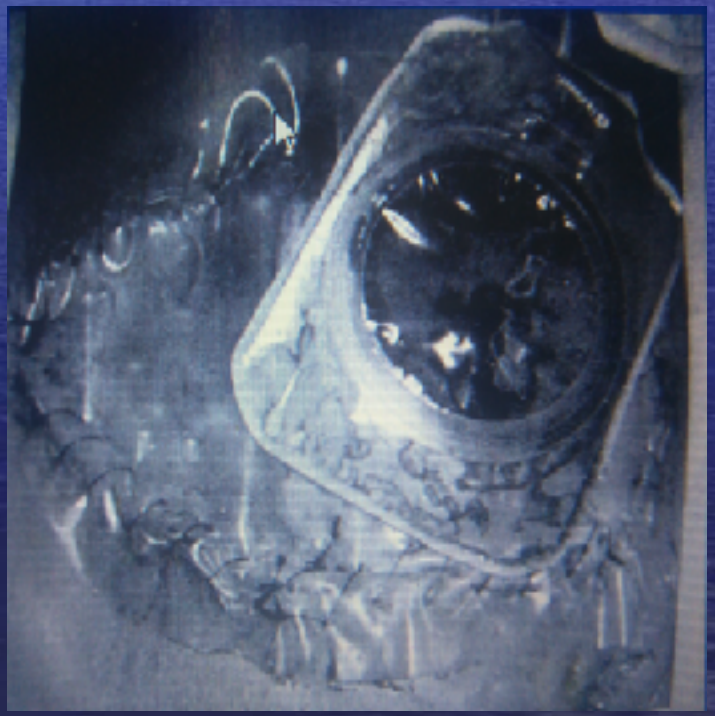

Se aplicó con éxito a 3 pacientes, cierre FEA entre 7-10 meses

METODOS AISLAMIENTO VERTIDO FEA
ESTOMA FLOTANTE

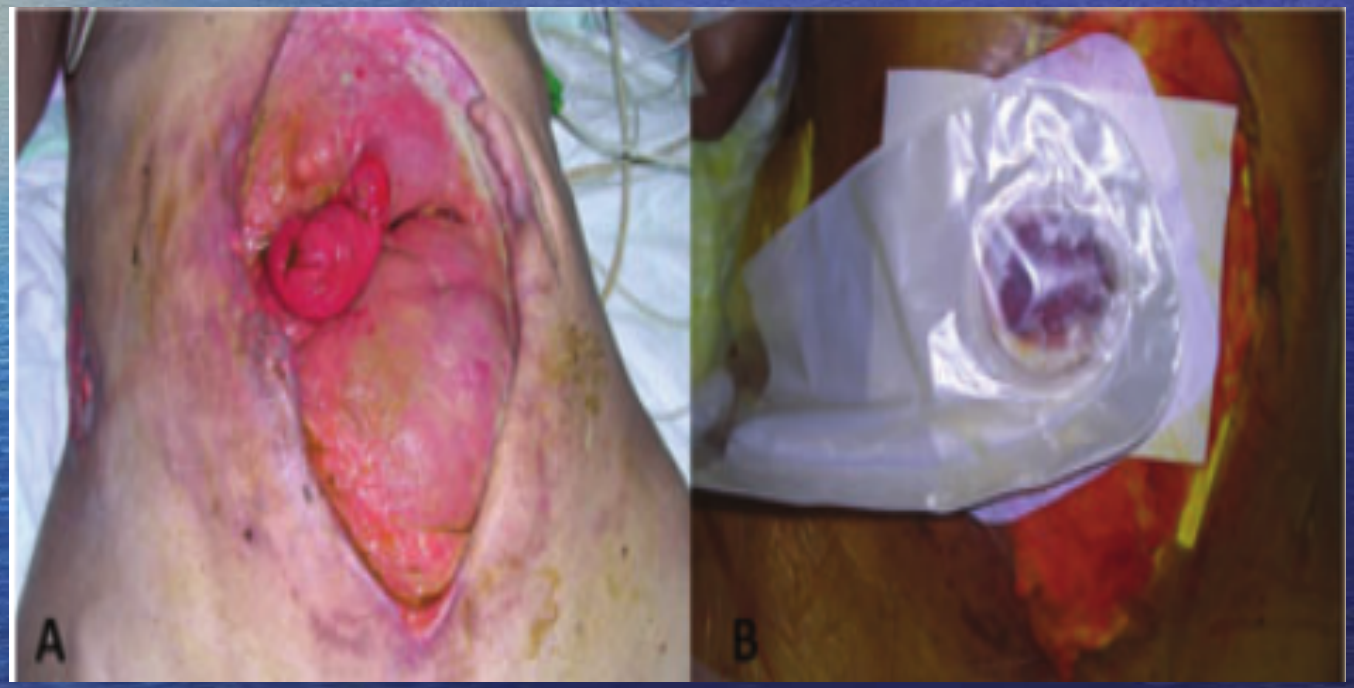

Grado IV de AA con gran FEA

Terzi et al. Internat Wound J 2014

METODOS AISLAMIENTO VERTIDO FEA
FÍSTULA VAC

Goverman et al. NY."Fístula VAC", a new technique for management of EAF araising in an OA. J Trauma 2006

- Protección del lecho con apósito Xeroform, apertura FEA
- Esponja poliuretano con el mismo orificio
- Coberutura lamina selladora adhesiva transparente polietileno
- Presión -75 mmHg
- Bolsa estoma acoplada a la FEA

METODOS AISLAMIENTO VERTIDO FEA
FÍSTULA VAC

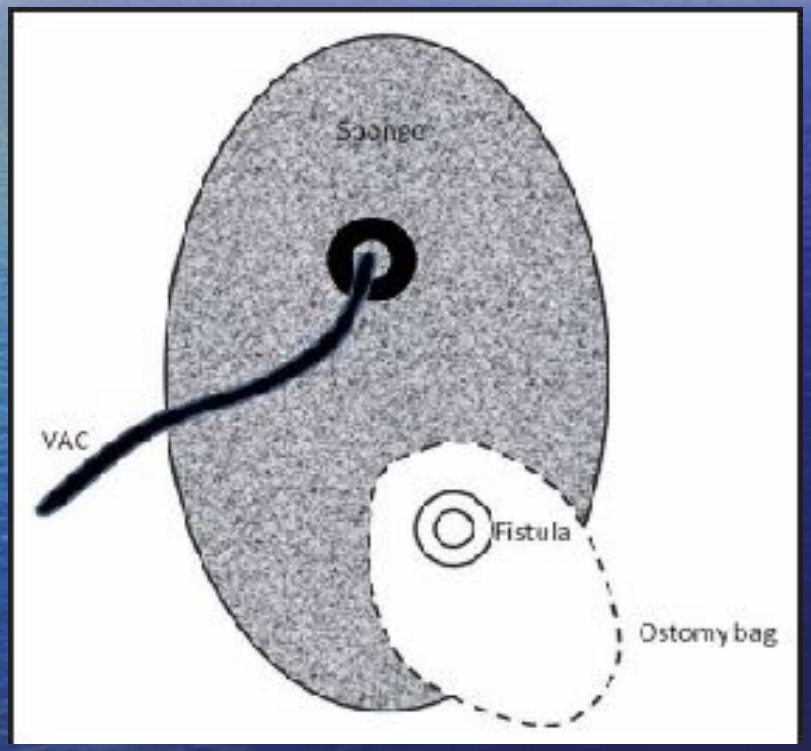

Se aplicó con éxito a 5 pacientes

METODOS AISLAMIENTO VERTIDO FEA
FÍSTULA VAC + INJERTO CUTANEO

Byrnes et al. Minessota. A novel technique to skin graft abdominal wounds sorrounding enterocutneous fistulas. Surg Infect 2010

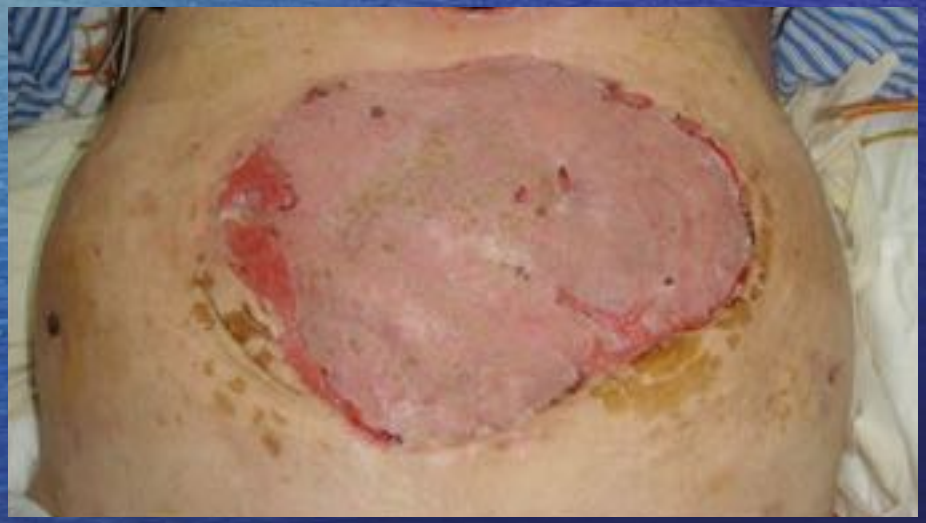

Injerto cutaneo-gasa vaselinada sobre AA en lugar de Xeroform

Epitelización completa 85% al mes sobre 7 pacientes

METODOS AISLAMIENTO VERTIDO FEA
TUBO VAC

Al-Khoury et al. NY. Improved control of exposed fistula in the OA. J Am Coll Surg 2008

- FEA intubada cater Malecot de diámetro adecuado
- AA cubierto por gasas impregnadas petroleo
- Esponja poliuretano a través de la que pasa el cateter
- 100 mmHg presión negativa

METODOS AISLAMIENTO VERTIDO FEA
TUBO VAC

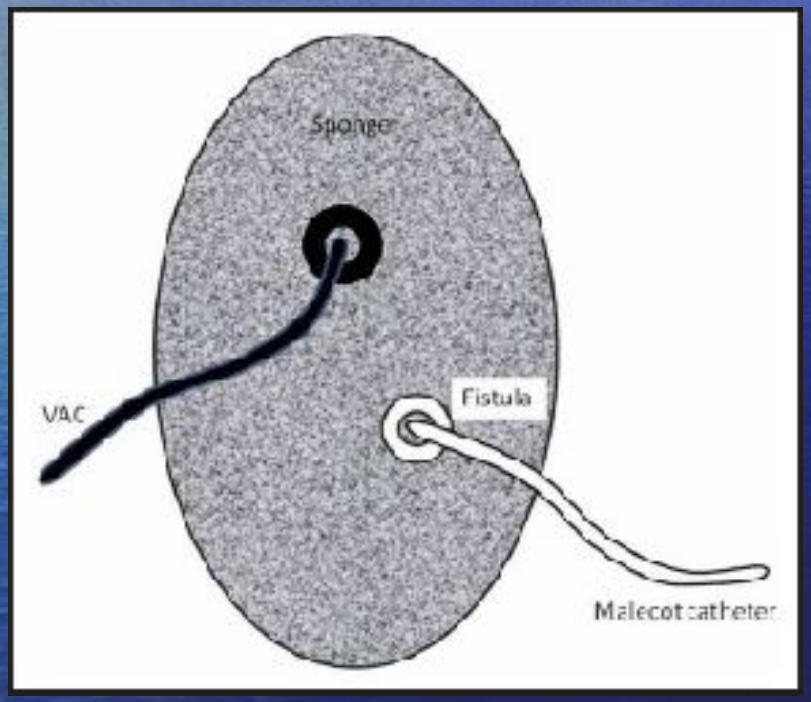

Utilizado con éxito en 5 FEA de tres pacientes

METODOS AISLAMIENTO VERTIDO FEA
TETINA (nipple) VAC

Open Abdomen Advisatory Panel. Management of OA, from initial operation to definitive closure. Am Surg 2009

Panel expertos internacionales publican revisión tto AA

Nuevo método aplicando tetina sobre apertura FEA

Rodeado por apositos de Whitefoam® (alcohol polivinilico) y Granufoam®

METODOS AISLAMIENTO VERTIDO FEA
TETINA (nipple) VAC

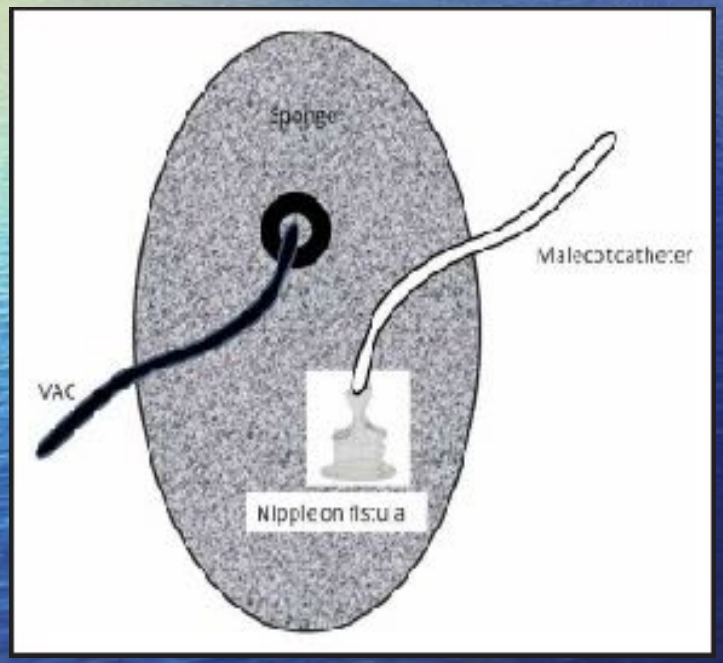

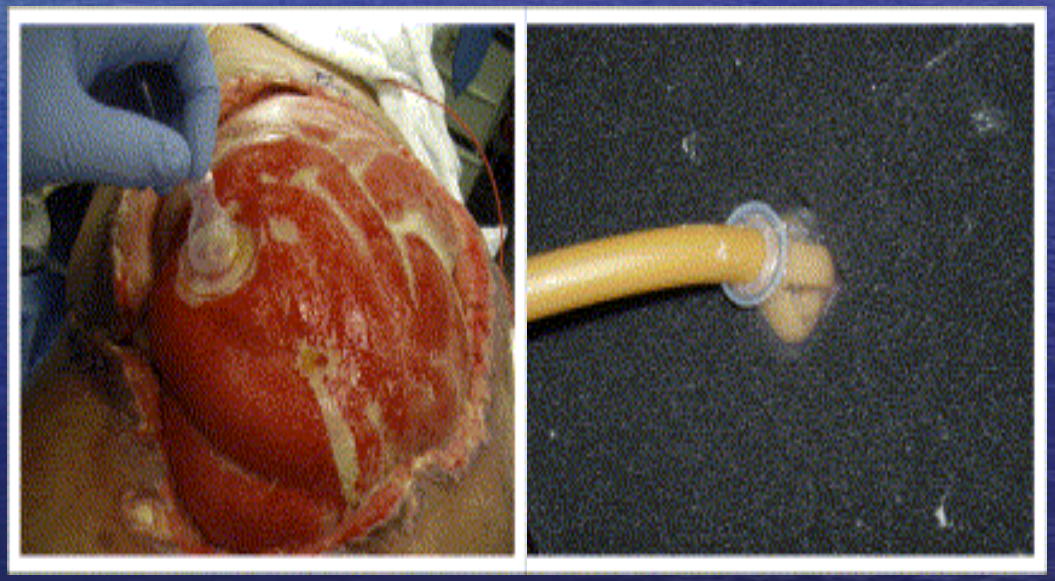

Layton et al. (US Air Forces). Pacifying the open abdomen with concomitant Intestinal fistula. A novel approach. Am J Surg 2010

METODOS AISLAMIENTO VERTIDO FEA
TETINA (nipple) VAC

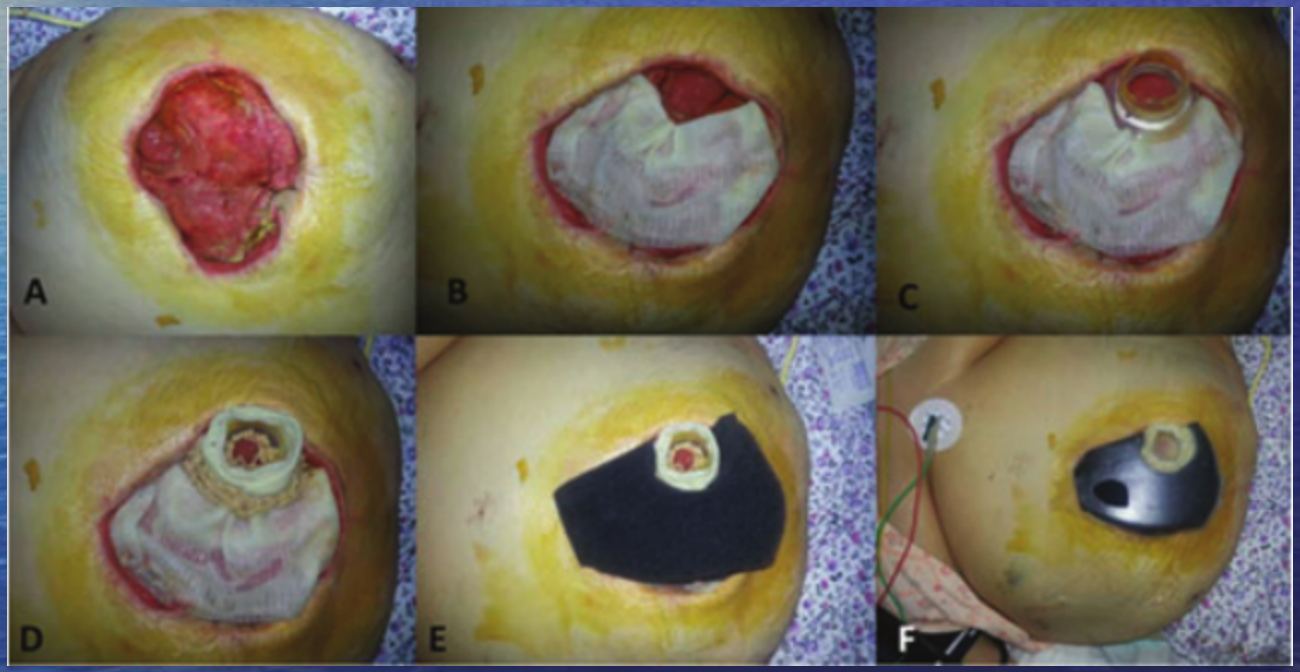

Terzi et al. Internat Wound J 2014. Punta cortada como estoma convencional

METODOS AISLAMIENTO VERTIDO FEA
ANILLO Y SILO VAC

Veerhalen et al. Winsconsin. Techniques and cost effectivenes of EAF isolation. Wound 2010

Método del anillo: construido con espuma negra, envuelto cubierta adhesiva selladora, pasta estoma debajo y bordes

Eakin cohesive ® (Convatec) en la base

Figure 1. The fistula isolation "ring" was constructed of circular cut black foam that was encompassed with V.A.C. drape to create an impermeable barrier. Surgical repair was successful 5 months later (far right photo).

METODOS AISLAMIENTO VERTIDO FEA
ANILLO Y SILO VAC

Veerhalen et al. Winsconsin. Techniques and cost effectivenes of EAF isolation. Wound 2010

Método del silo: cilindro plástico envuelto con gasa impregnada de parafina, Douoderm® (Convatec) en la base del silo y pasta de estoma en los bordes de fuera

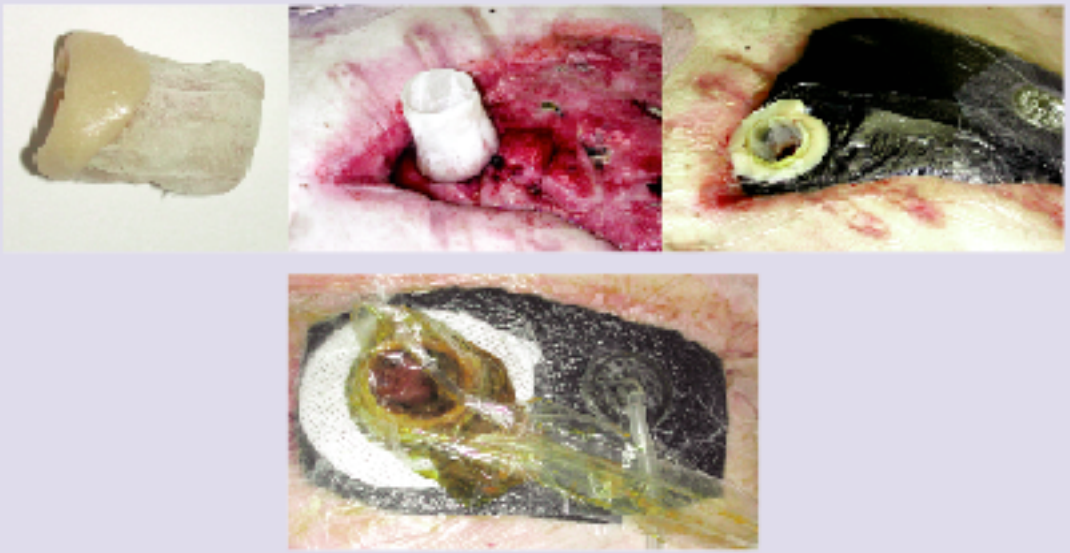

Figure 2. The "silo" method. The inside plastic tubing of a tape roll or syringe barrel had petroleum gauze wrapped along the side walls; Duoderm was placed at the base for a bottom cushion.

METODOS AISLAMIENTO VERTIDO FEA
CONVERSIÓN A FÍSTULA ENTEROCUTANEA

Ramsay y Mejía. (Tenessee) Management of EAF in the OA. Am Surg 2010

Intubación cateter Malecot

Canalización subcutanea colgajos cutaneos movilizados

Conversión FEA a FEC con un trayecto largo

Inyección pegamento de fibrina

METODOS AISLAMIENTO VERTIDO FEA
CONVERSIÓN A FÍSTULA ENTEROCUTANEA

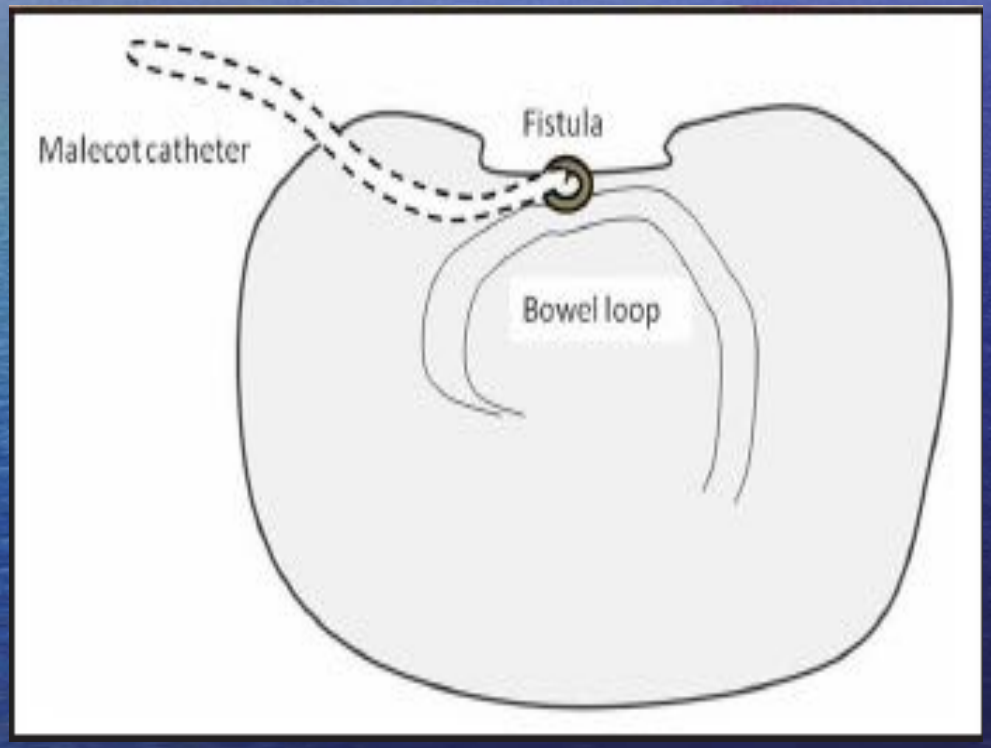

3 pacientes pacientes tratados, trayecto sellado en todos

METODOS AISLAMIENTO VERTIDO FEA
TAPÓN DE SILICONA SUSPENDIDO VAC

Ozer et al. A simple novel technique for EAF: silicone fistula plug.Inter Wound J 2014

Fístula yeyunal, alto débito



METODOS AISLAMIENTO VERTIDO FEA
TAPÓN DE SILICONA SUSPENDIDO VAC

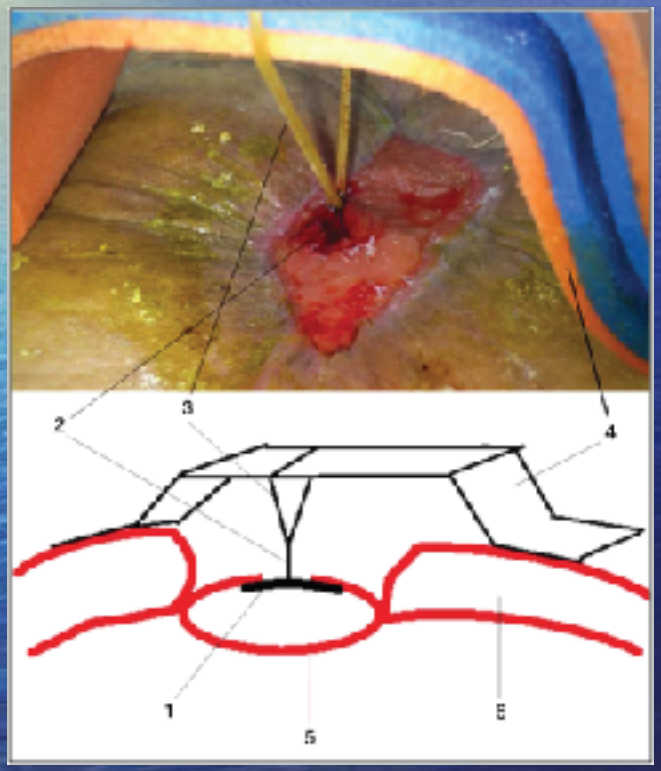

METODOS AISLAMIENTO VERTIDO FEA

CASO CLÍNICO

R Gamón. H Gral Castellón

METODOS AISLAMIENTO VERTIDO FEA

CASO CLÍNICO

R Gamón. H Gral Castellón

METODOS AISLAMIENTO VERTIDO FEA

CASO CLÍNICO

R Gamón. H Gral Castellón

METODOS AISLAMIENTO VERTIDO FEA
CONCLUSIONES

- Diversos métodos aislamiento vertido con TPN
- Ausencia de estudios comparativos
- Ausencia algoritmos
- Decisión paciente a paciente por cirujano y equipo multidisciplinar