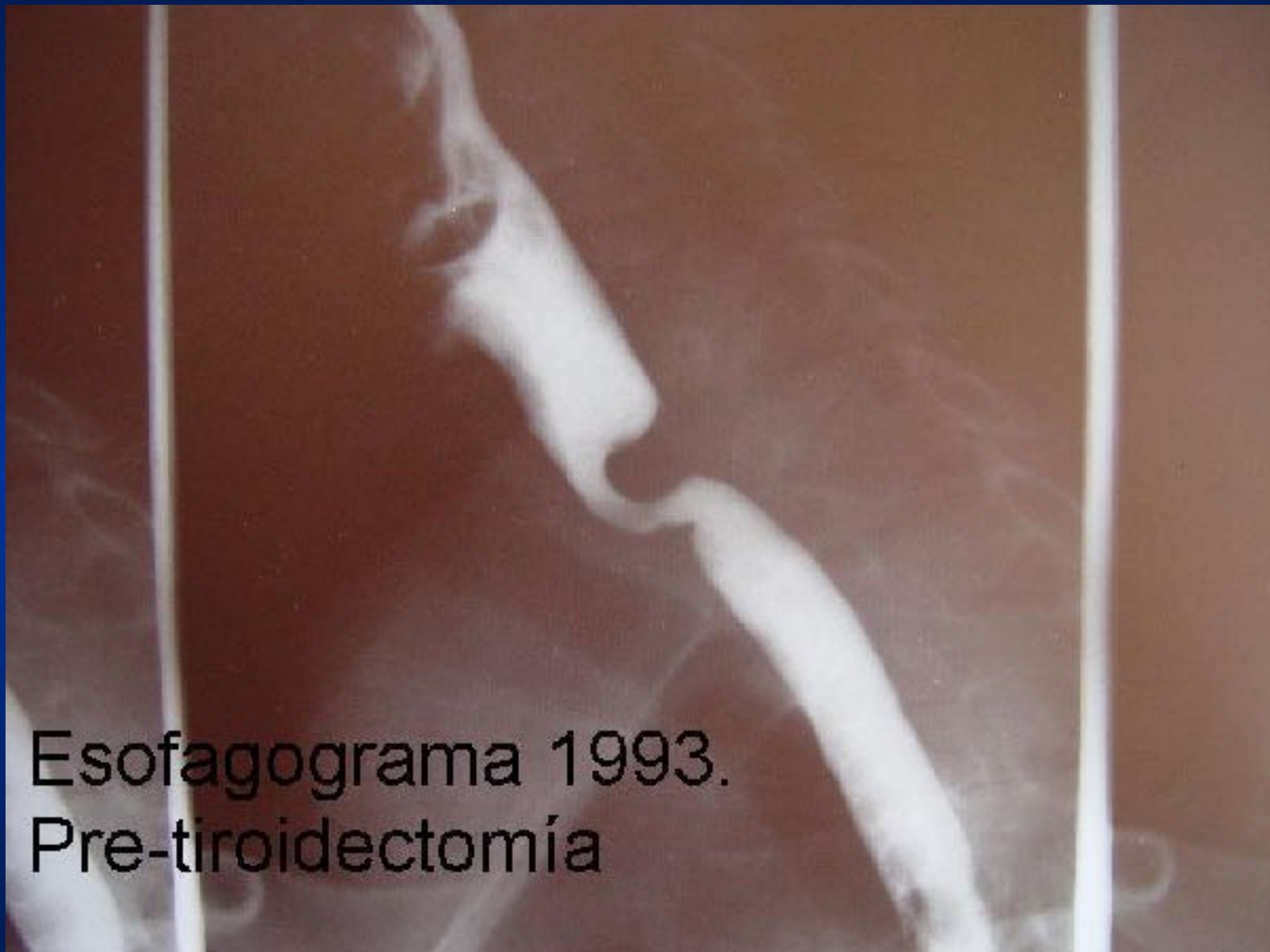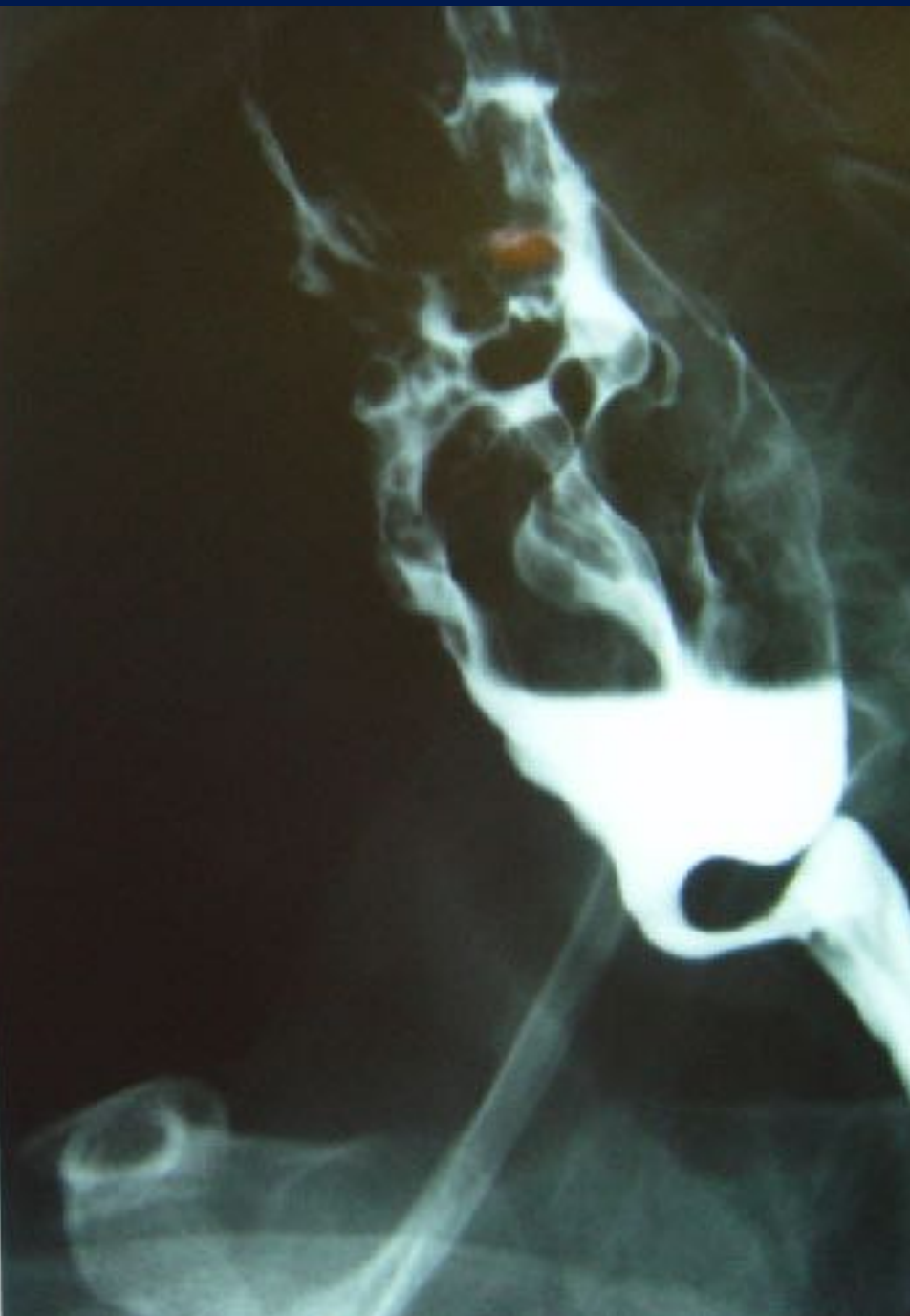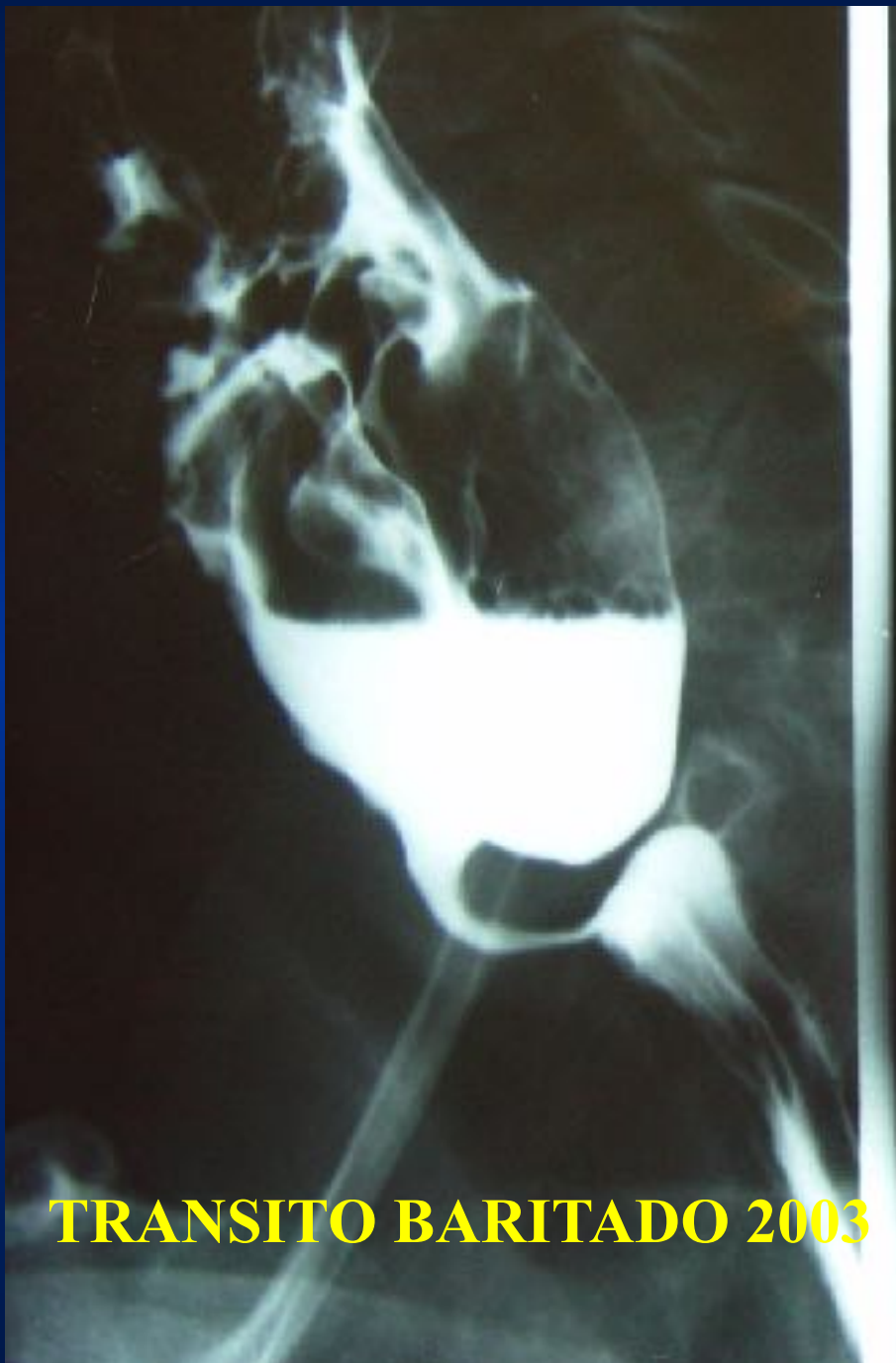


# HISTORIA CLÍNICA

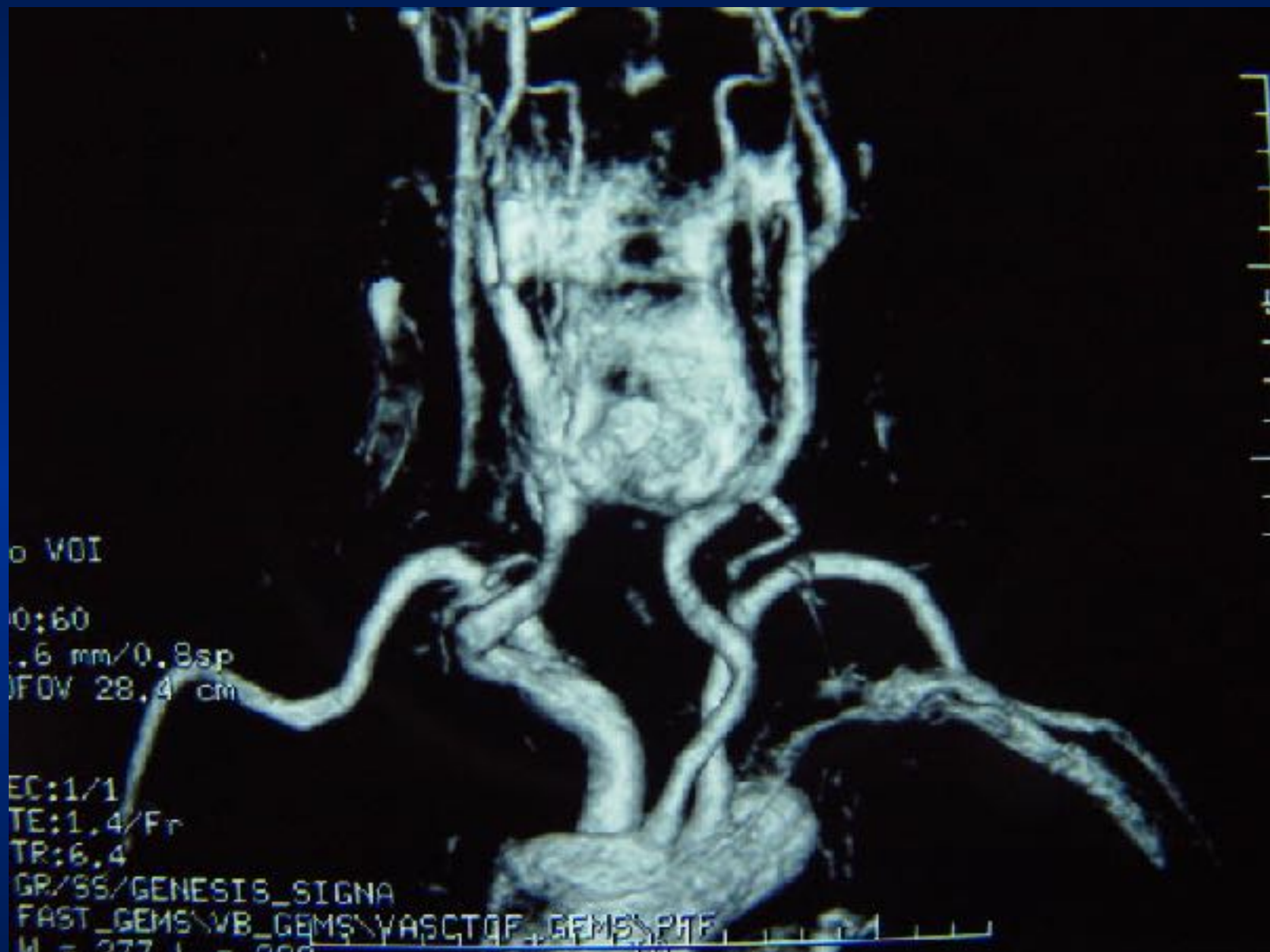- Mujer de 73 años
- Historia de dificultad para la deglución durante 17 años. Sensación de bocado parado. Regurgitación líquida y crisis asfícticas.
- Tiroidectomía total en 1993 (tiroiditis de Hashimoto)
- Cirugía previa: apendicectomía, histerectomía, cataratas y O.I.



Esófagograma 1993.  
Pre-tiroidectomía



**TRANSITO BARITADO 2003**



o VOI

0:60

.6 mm/0.8sp

IFOV 28.4 cm

EC:1/1

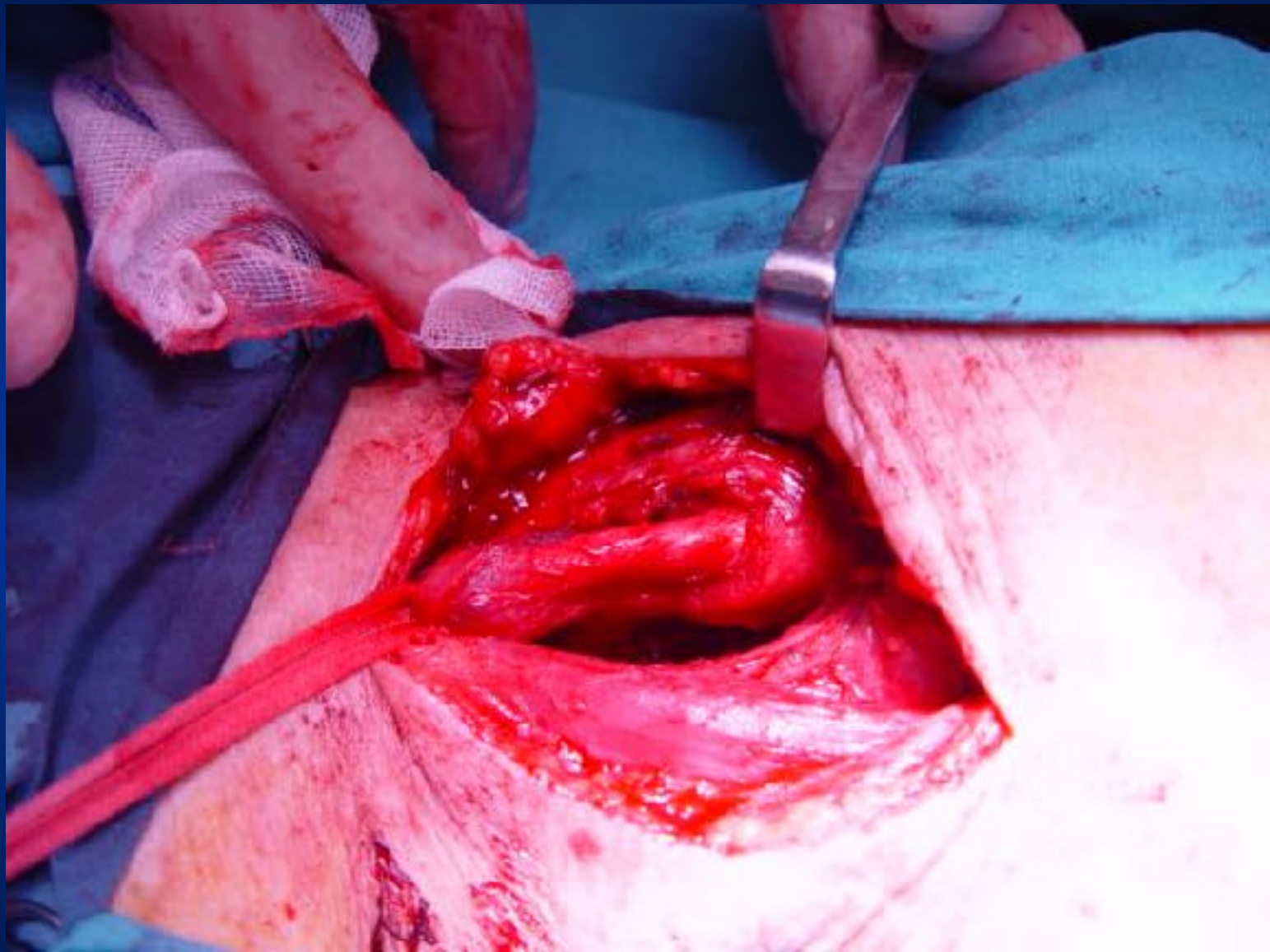
TE:1.4/Fr

TR:6.4

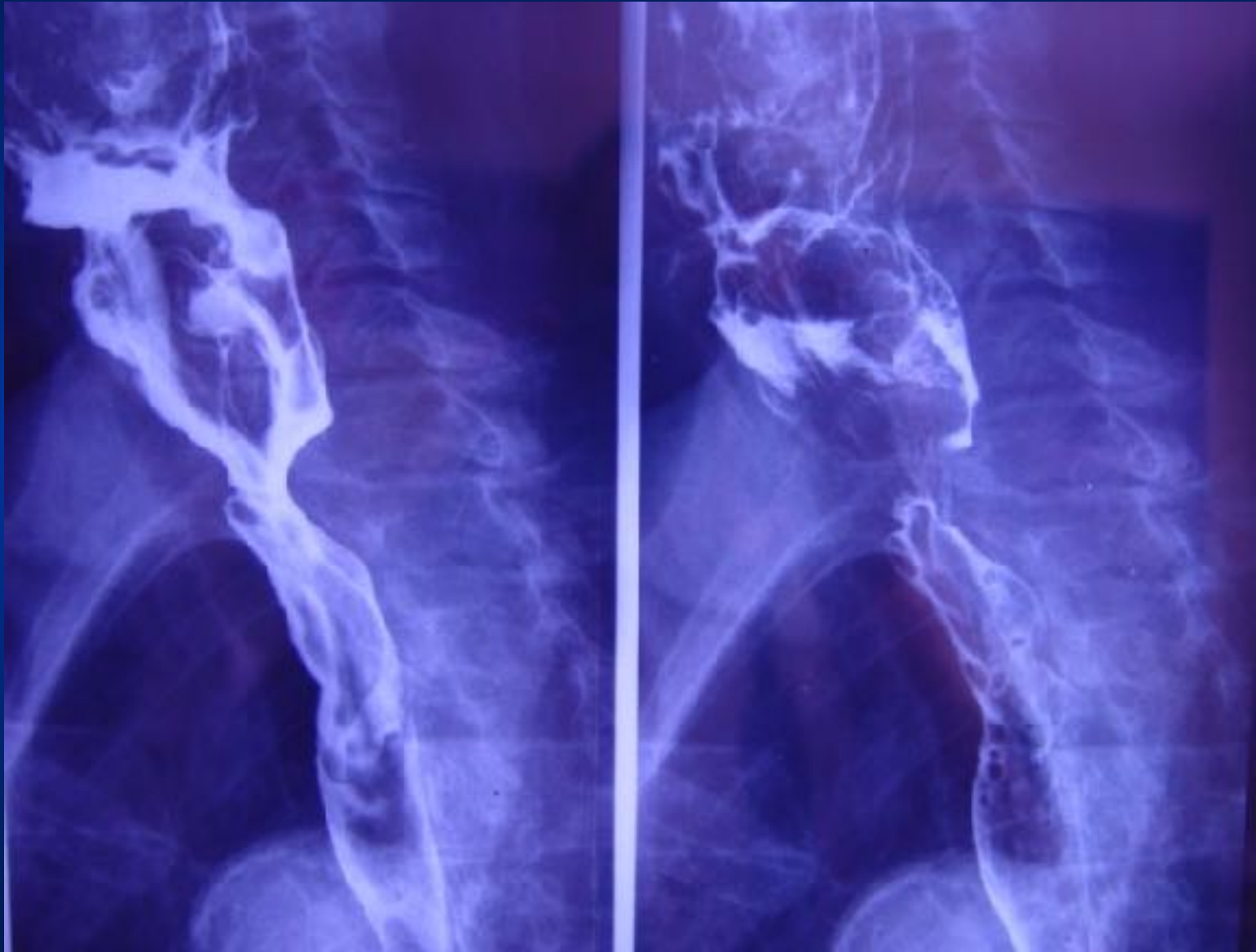GR/SS/GENESIS\_SIGNA

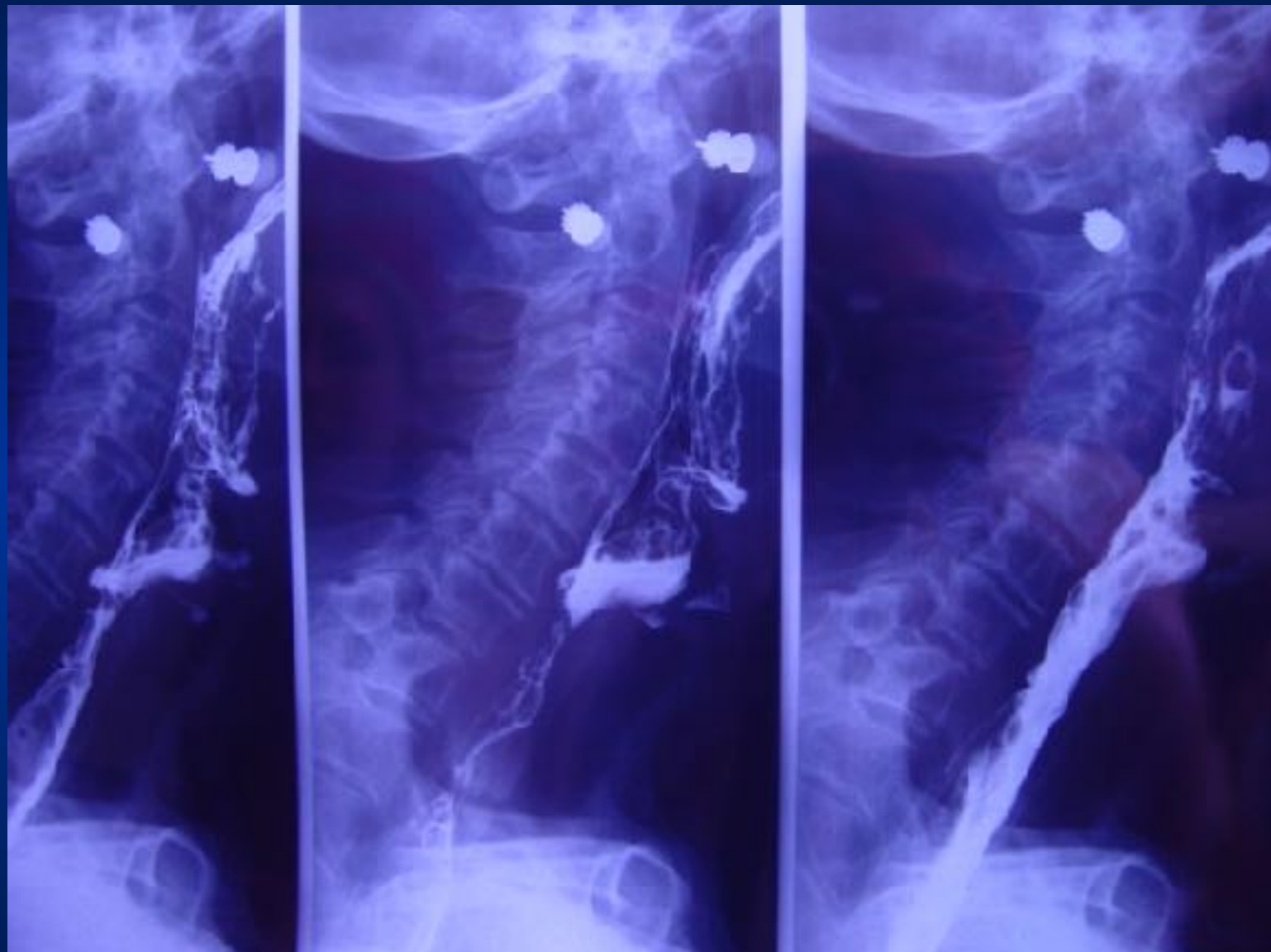FAST\_GEMS\VB\_GEMS\VASCTOF\_GEMS\_PTE

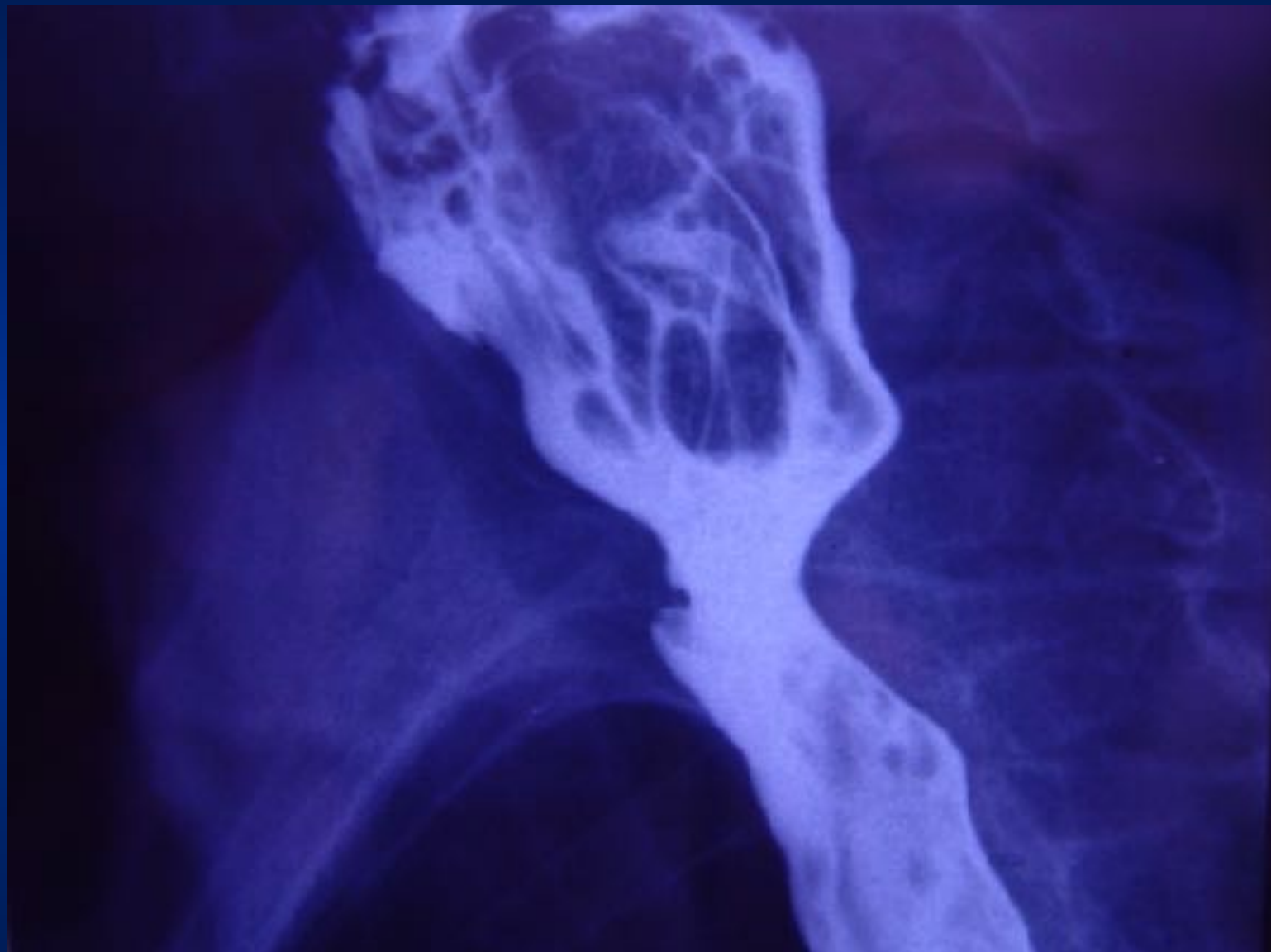
M = 277 L = 200



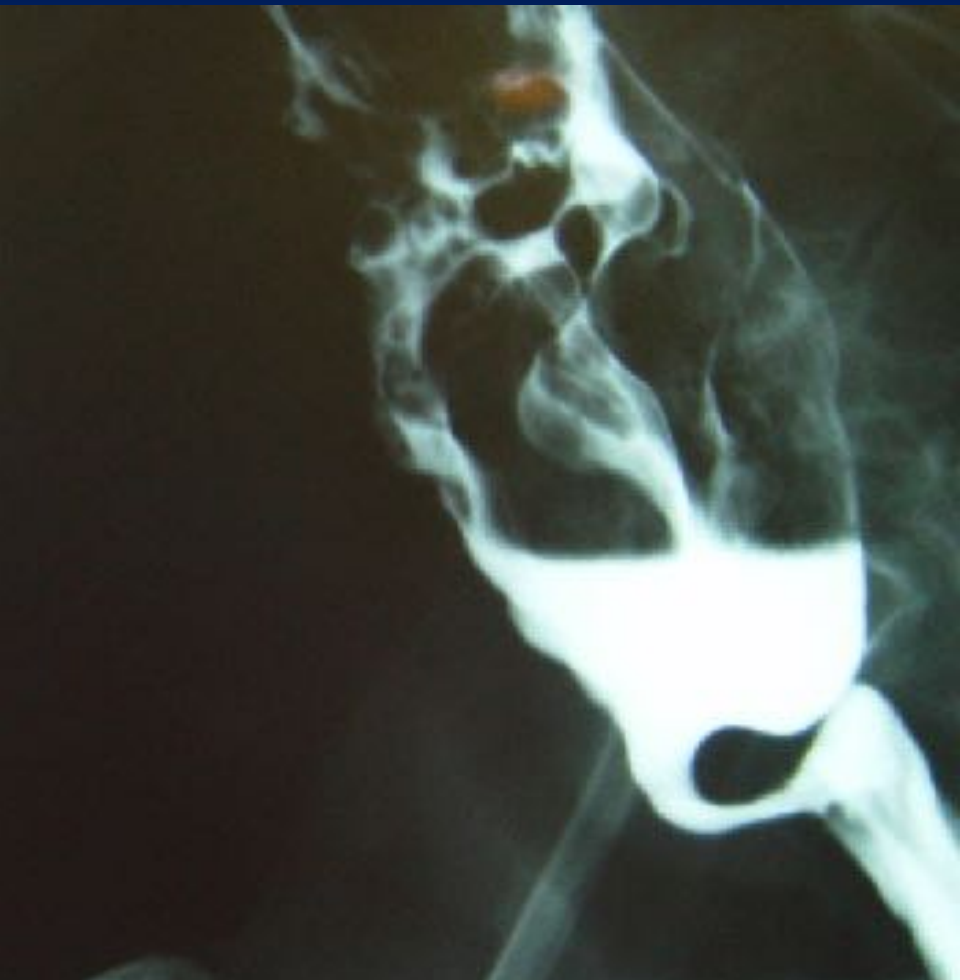
# TRANSITO BARITADO



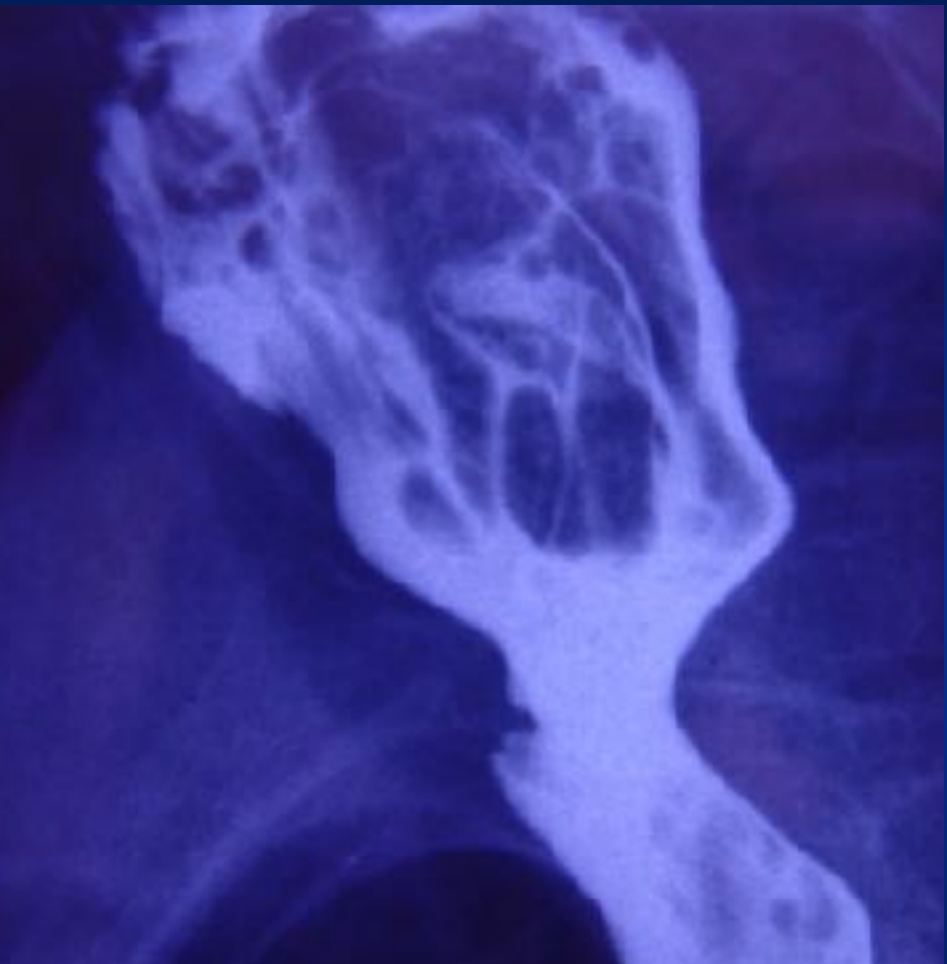








Preoperatorio



Postoperatorio