XXV CURSO DE CIRUGIA GENERAL

SOCIEDAD VALENCIANA DE CIRUGIA

Dr Alfonso Ruíz.
Unidad de Radiología vascular e intervencionista
Servicio de Radiodiagnóstico. Hospital Dr Peset

RADIOLOGÍA INTERVENCIONISTA Y CÁNCER DE PÁNCREAS

Doble papel:

Diagnóstico : biopsia percutánea

Tratamiento :

1. colestasis
2. dolor intratable
3. otros: obstrucción duodenal , hemorragias , abcesos ,etc.

DIAGNÓSTICO

- Biopsia pancreática en sujetos no candidatos a la cirugía o lesiones irresecables.
- PAAF guiada por TC o ecografía .
- Biopsia capilar con aguja fina sin aspiración

  1)menor traumatismo de las células

  2)menor n° de muestras no diagnósticas por la presencia de sangre o células mal concentradas.

DIAGNÓSTICO

- Ecografía es > a la TC

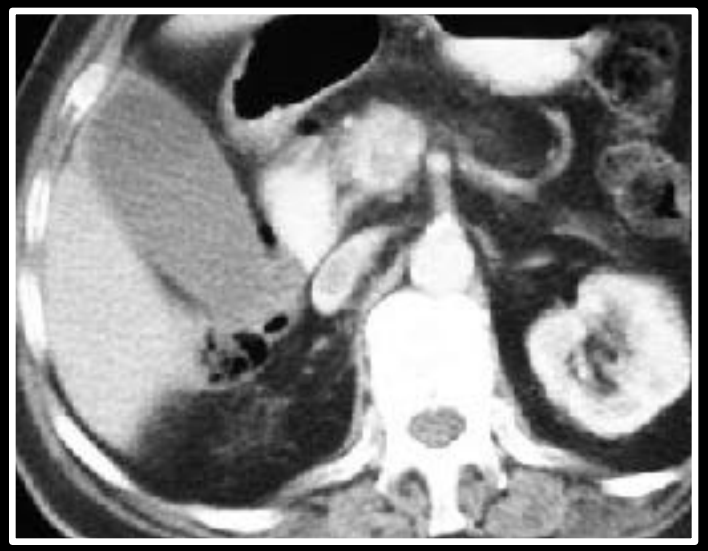

- Selección de la aguja y el tamaño de la misma
- Según bibliografía, resultados combinados para TC y Eco presentan una sensibilidad de 92%, especificidad del 100% y una certeza del 93%.

DIAGNÓSTICO

- Baja tasa de complicaciones.
- Menores (3,3%): síncope vasovagal,dolor y sangrado, fístula, hipotensión y fuga de bilis.
- Mayores (1,1%): pancreatitis
- La siembra tumoral en el trayecto de la aguja es muy infrecuente y de escasa importancia clínica.

Biopsia ecodirigida

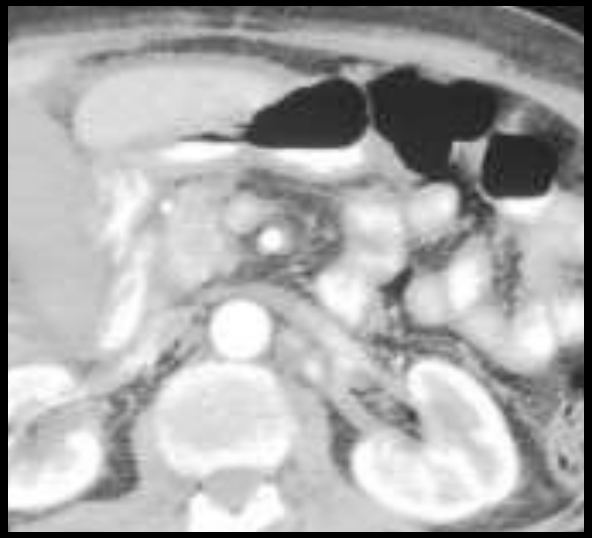

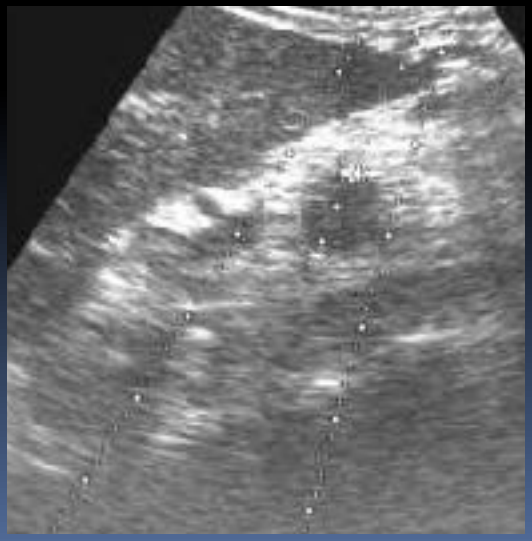

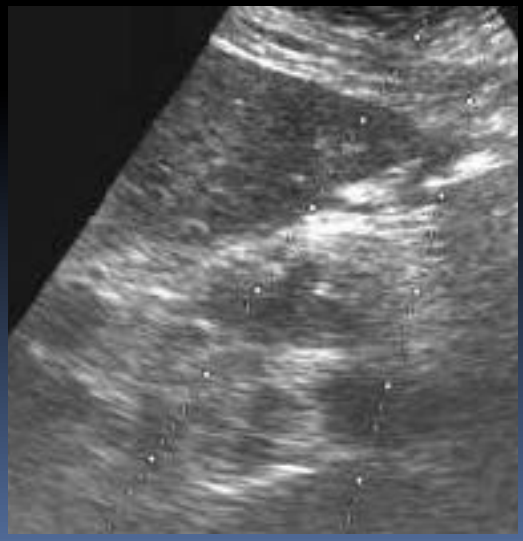

TRATAMIENTO

- COLESTASIS: obstrucción del flujo de la bilis
- DOLOR: ablación del plexo celiaco
- Otros: obstrucción intestinal, abcesos, hemorragia, etc.

TRATAMIENTO DE LA COLESTASIS

- La pretensión máxima de cualquier tratamiento debe ser hacia la curación de la patología , por lo que siempre que se pueda y el paciente lo permita se tiene que intentar la cirugía curativa o resecable.

- Los procedimientos percutáneos en el tratamiento paliativo de la neoplasia biliopancreática junto con las técnicas endoscópicas son de 1ª elección en este tipo de patología.

DRENAJE BILIAR PERCUTÁNEO(DBP)

- Puede ser el final de un tratamiento, a menudo urgente (colangitis aguda) o el comienzo de una serie de técnicas de aplicación posterior (expulsión de cálculos, colocación de prótesis, etc.)
- Al plantear la realización de un drenaje biliar se debe tener presente la estrategia a seguir posteriormente y como consecuencia elegir el acceso más idóneo.

DRENAJE BILIAR PERCUTÁNEO

Tipos:

1. Externo
2. Interno-Externo
3. Interno (endoprótesis)

DRENAJE BILIAR PERCUTÁNEO

- Abordaje:
  1) Lateral intercostal derecho
  2) Abdominal anterior
  3) Transcístico

- Visualización del árbol biliar: COLANGIOGRAFÍA TRANSHEPÁTICA(CTH).

- Colocación del catéter de drenaje

DRENAJE BILIAR EXTERNO

- Catéter alojado por encima de la obstrucción , el drenaje de la bilis siempre es hacia el exterior.
- **Indicaciones**: toda aquella situación

clínica en la que se requiera una descompresión rápida de la bilis estancada: colangitis aguda.

DRENAJE BILAR INTERNO-EXTERNO

- Catéter con su extremo distal colocado en duodeno, que atraviesa la obstrucción y que tiene agujeros por encima y por debajo de ésta, con el fin de permitir que la bilis fluya al exterior y/o al intestino, dependiendo que se abra o no la llave externa.

- **Indicaciones**: obstrucción de prótesis que por alguna razón se rechaza la colocación de otra prótesis, paso previo a cirugía resectiva, en desgarros y laceraciones quirúrgicas de la VBP.

DRENAJE BILIAR INTERNO-EXTERNO

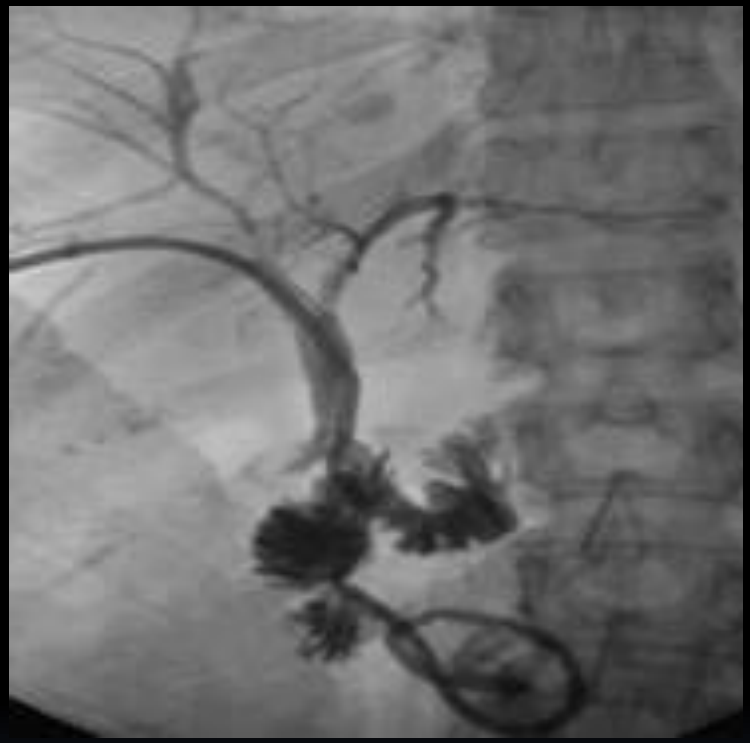

Desventajas: posibilidad de colangitis ascendente por reflujo del contenido duodenal

PRÓTESIS BILIAR

- Prótesis de plástico o metálica alojada por encima y por debajo de la obstrucción con un flujo de bilis siempre al duodeno.

- Prótesis metálicas autoexplandibles (acero o nitinol)

Intercostal derecho

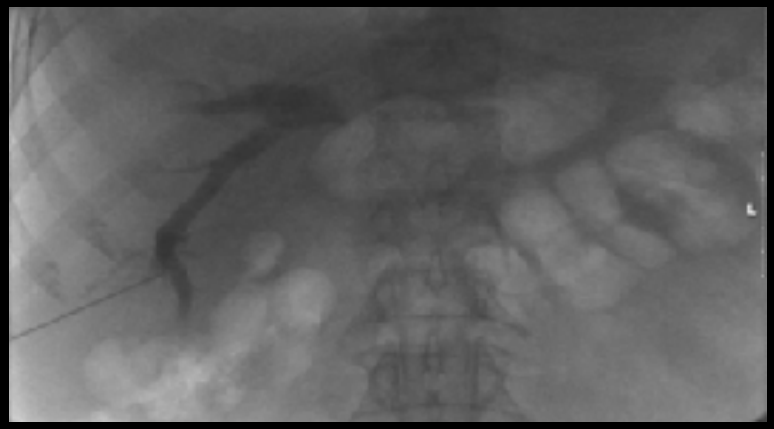

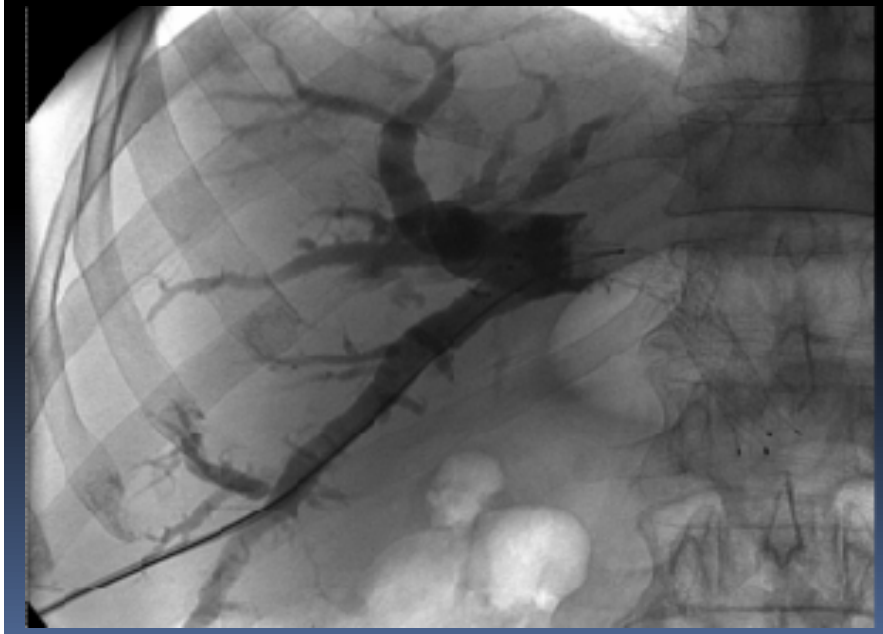

Abdominal anterior

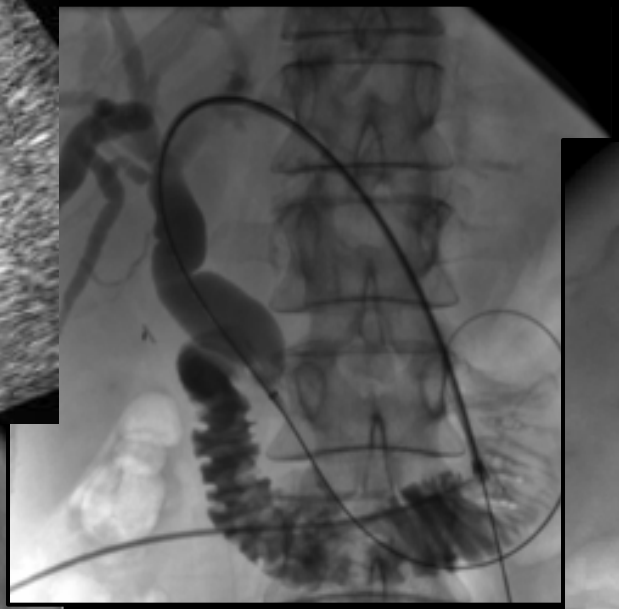

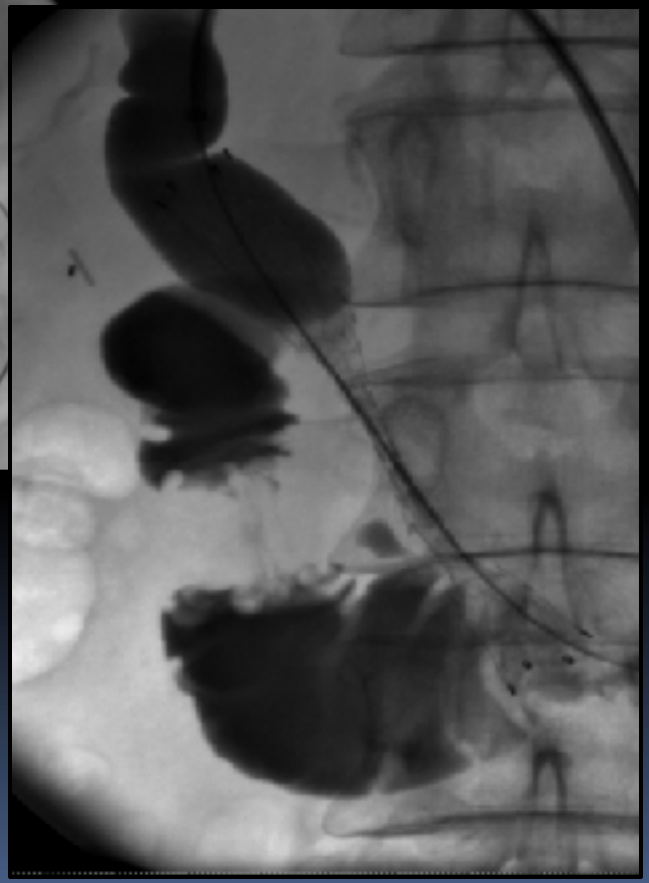

Abdominal anterior

VÍA DERECHA CON ECOGRAFÍA

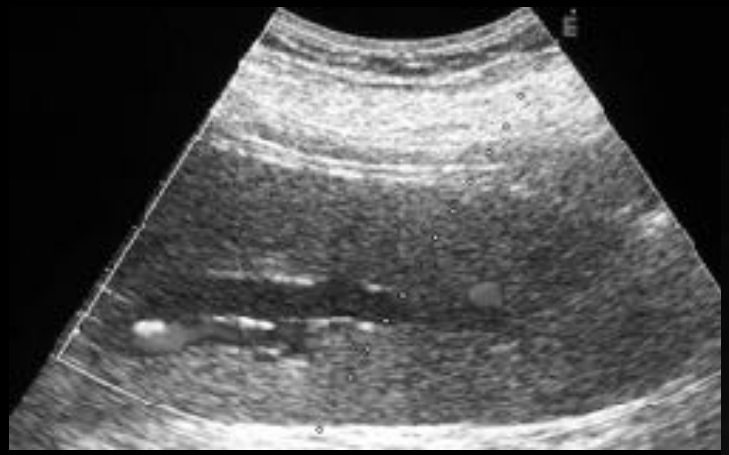

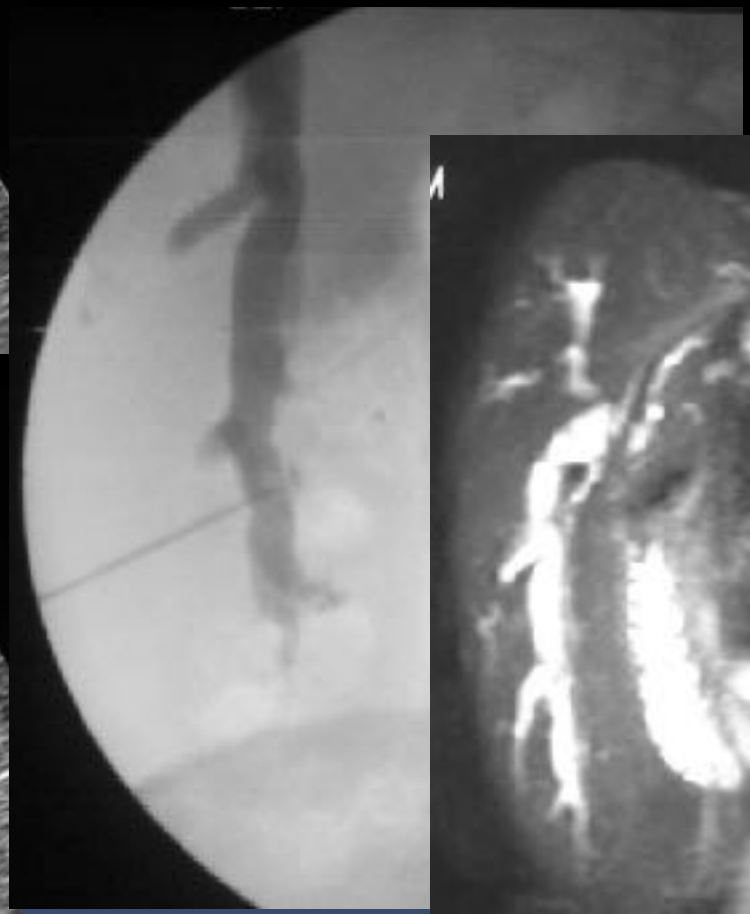

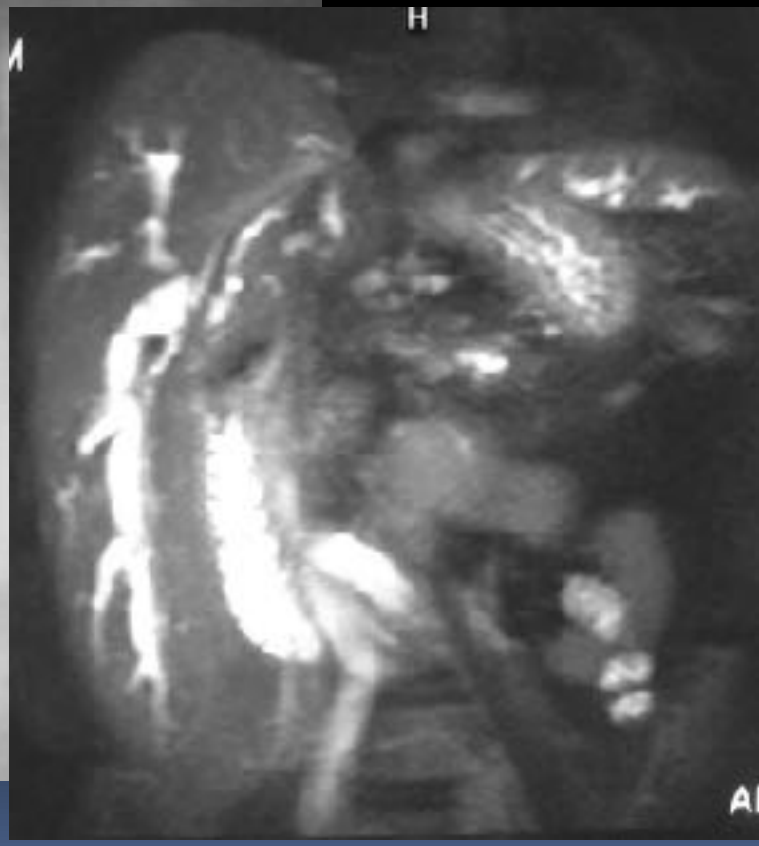

CTPH vía derecha eco

Stents vía transcística : Ausencia dilatación vía biliar, alt.coagulación, obesidad, urgencias…Sólo en patología distal

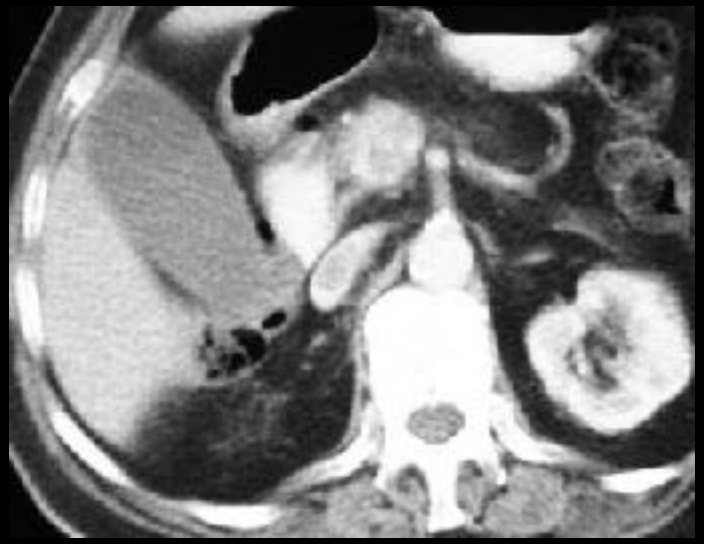

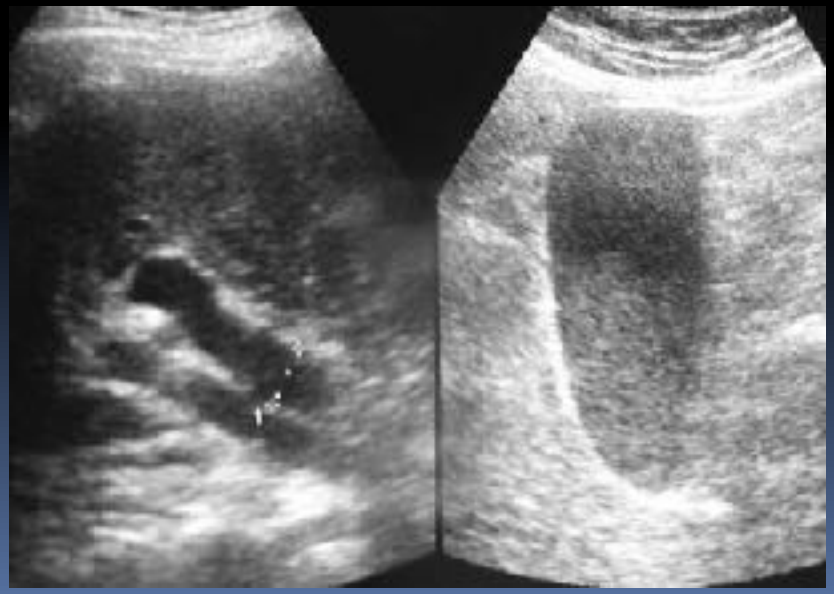

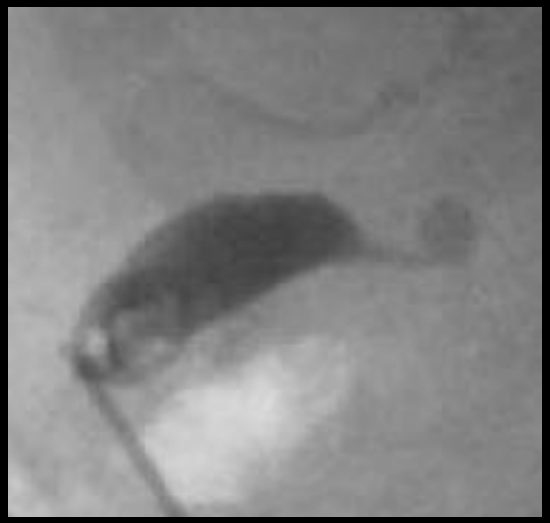

El paso de la válvulas del cístico no es especialmente dificultoso….

La colecistostomía la realizamos transperitoneal, por el fundus vesicular y en dirección al infundíbulo….guía hidrofílica

ABLACIÓN DEL PLEXO CELÍACO

- Indicaciones: dolor intratable en pacientes con neoplasia del abdomen superior irresecable.

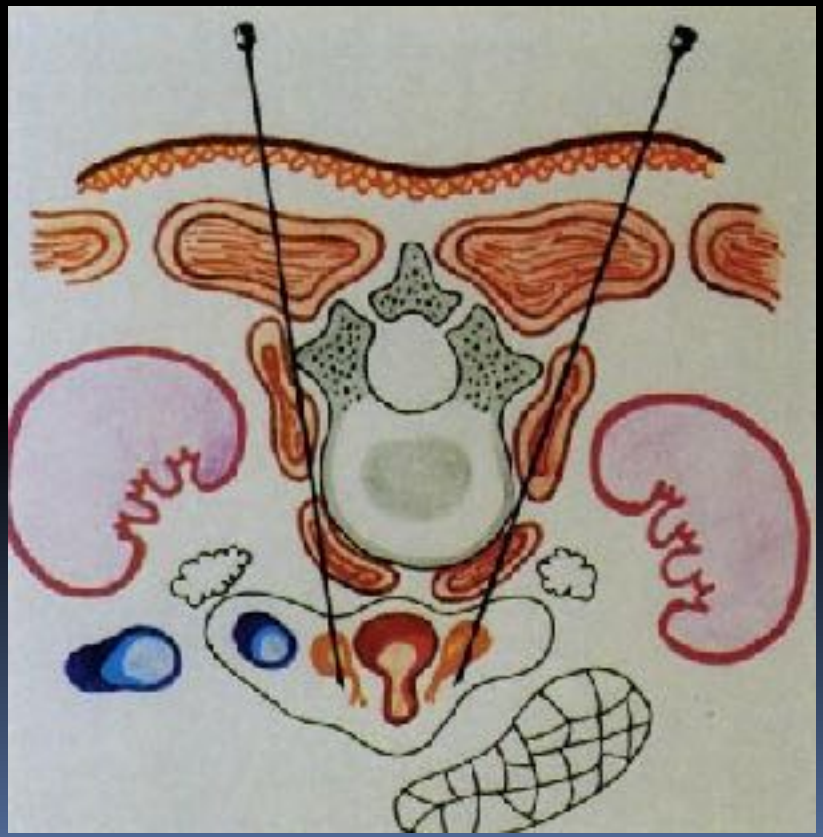

ABLACIÓN DEL PLEXO CELÍACO

- Se utilizará una aguja chiba de 22G o aguja de RF(termoablación).
- Se puede realizar con control por TC o ecografía.

ABLACIÓN DEL PLEXO CELÍACO

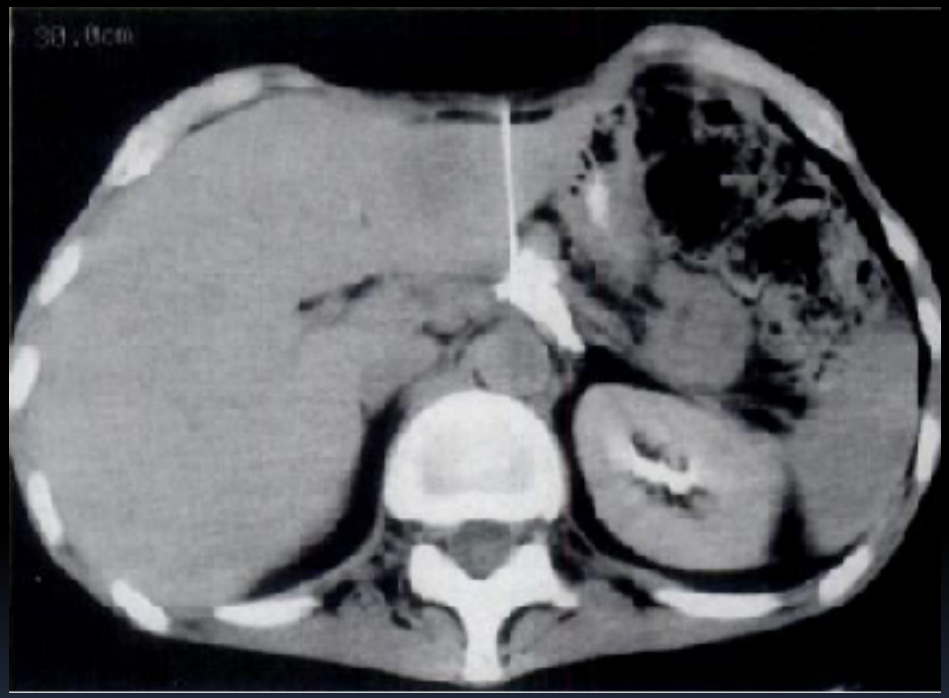

- Complicaciones: peritonitis, dolor irradiado a espalda, hemorragia, infección , perforación, diarrea e hipotensión ortostática los primeros días.

NEUROLISIS DEL PLEXO CELÍACO

infiltrado por Ca. Páncreas

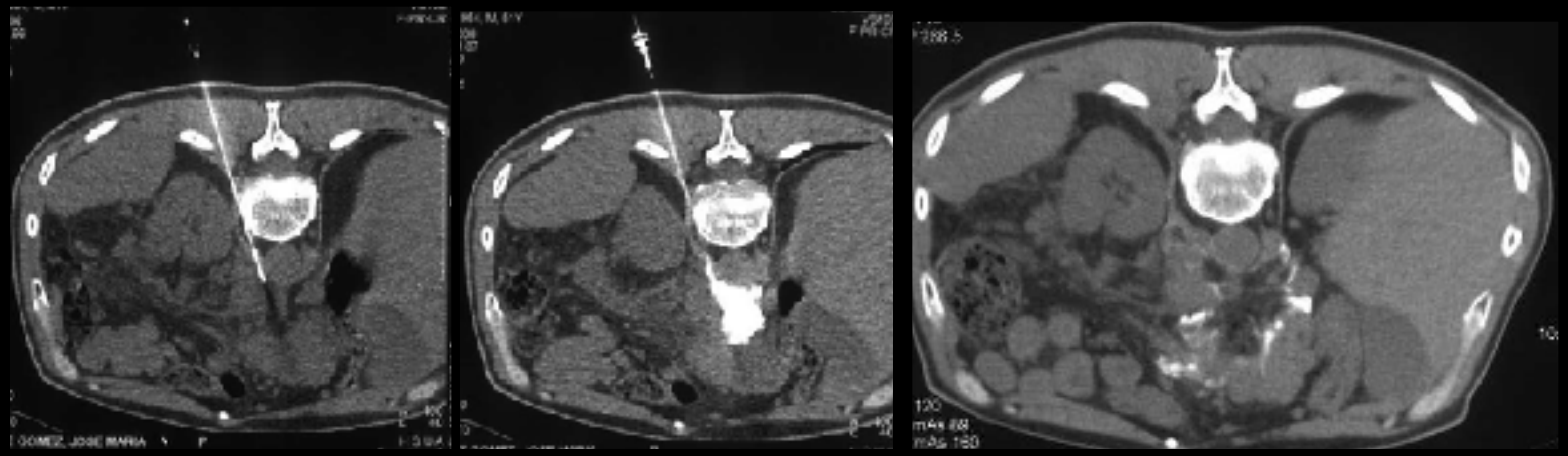

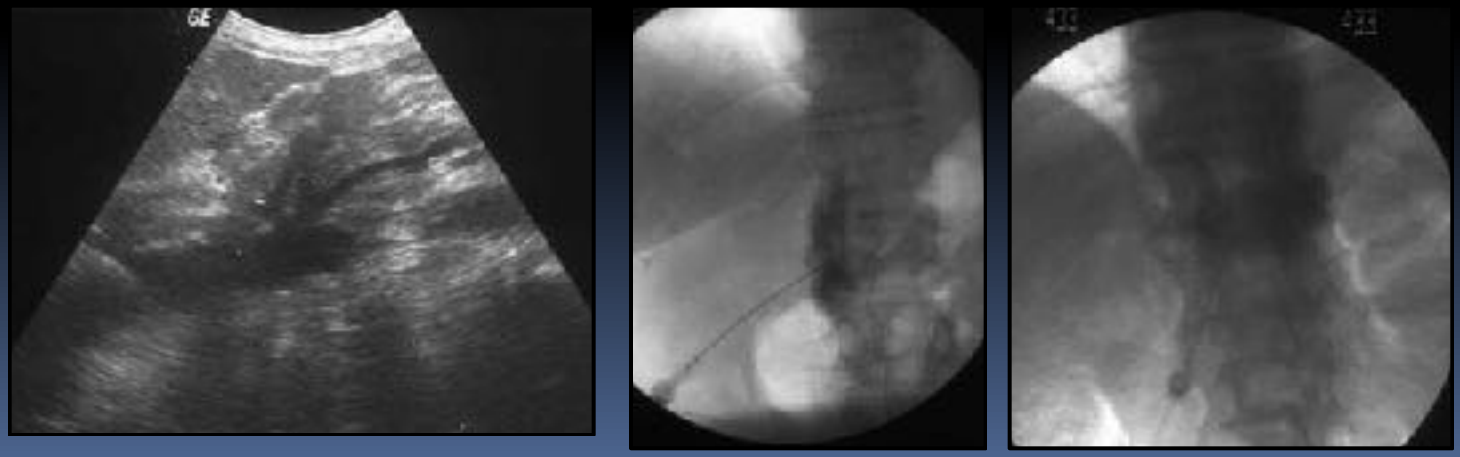

Neurolisis plexo celíaco (control ecográfico)

Stent duodenal

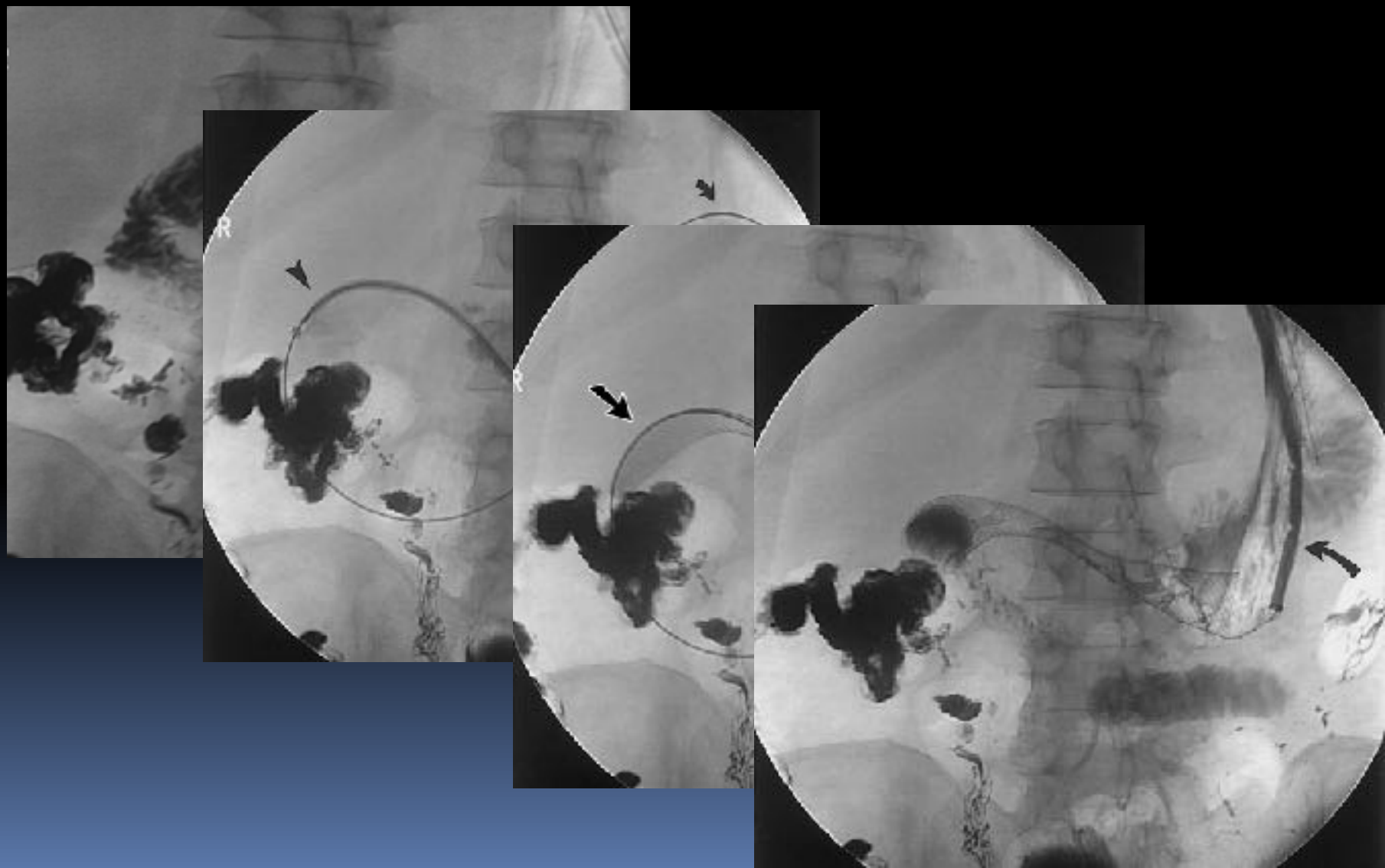

Stent duodenal a través de catéter de gastrostomía.

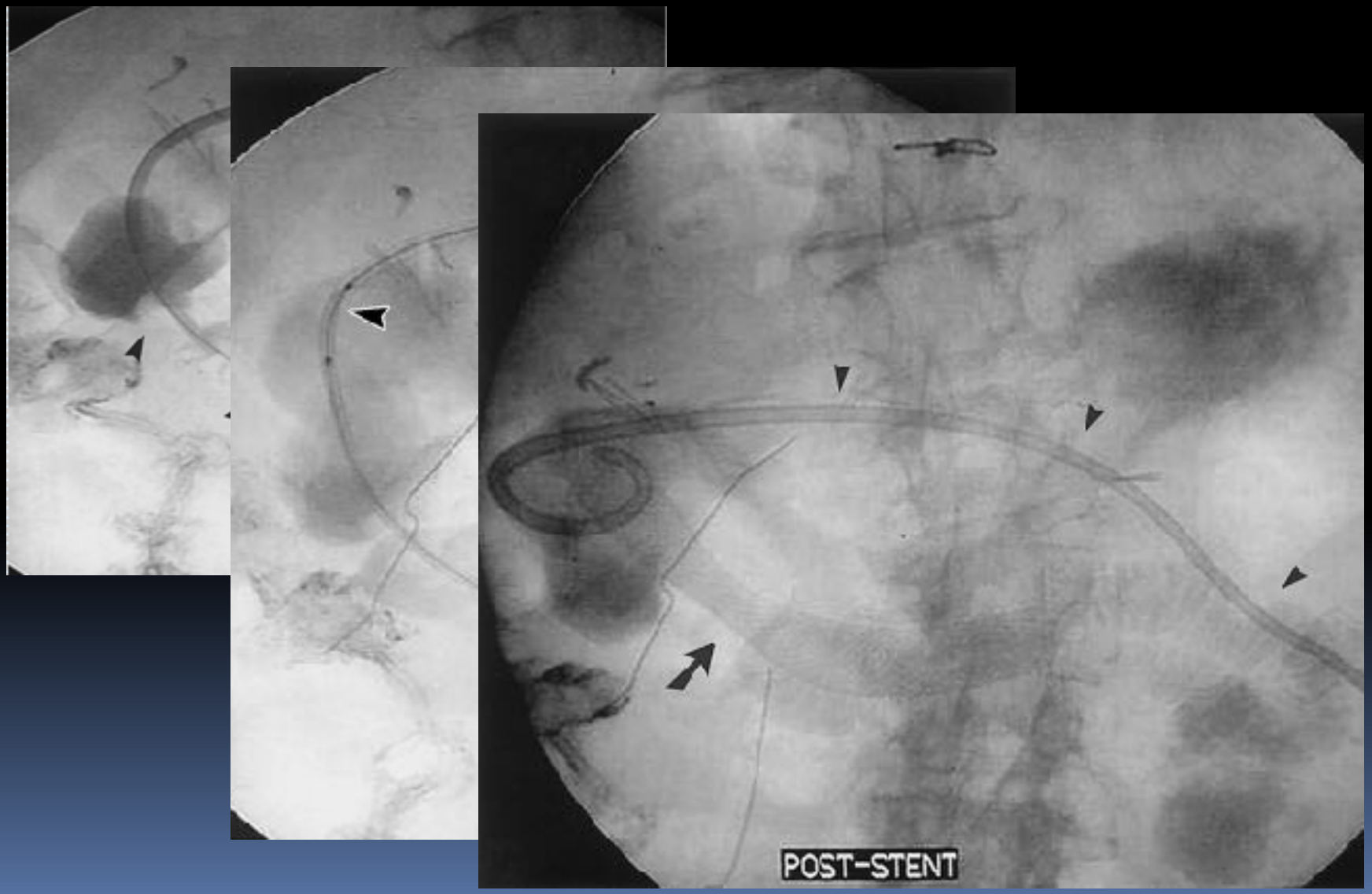

Tratamiento combinado: vía biliar y duodenal

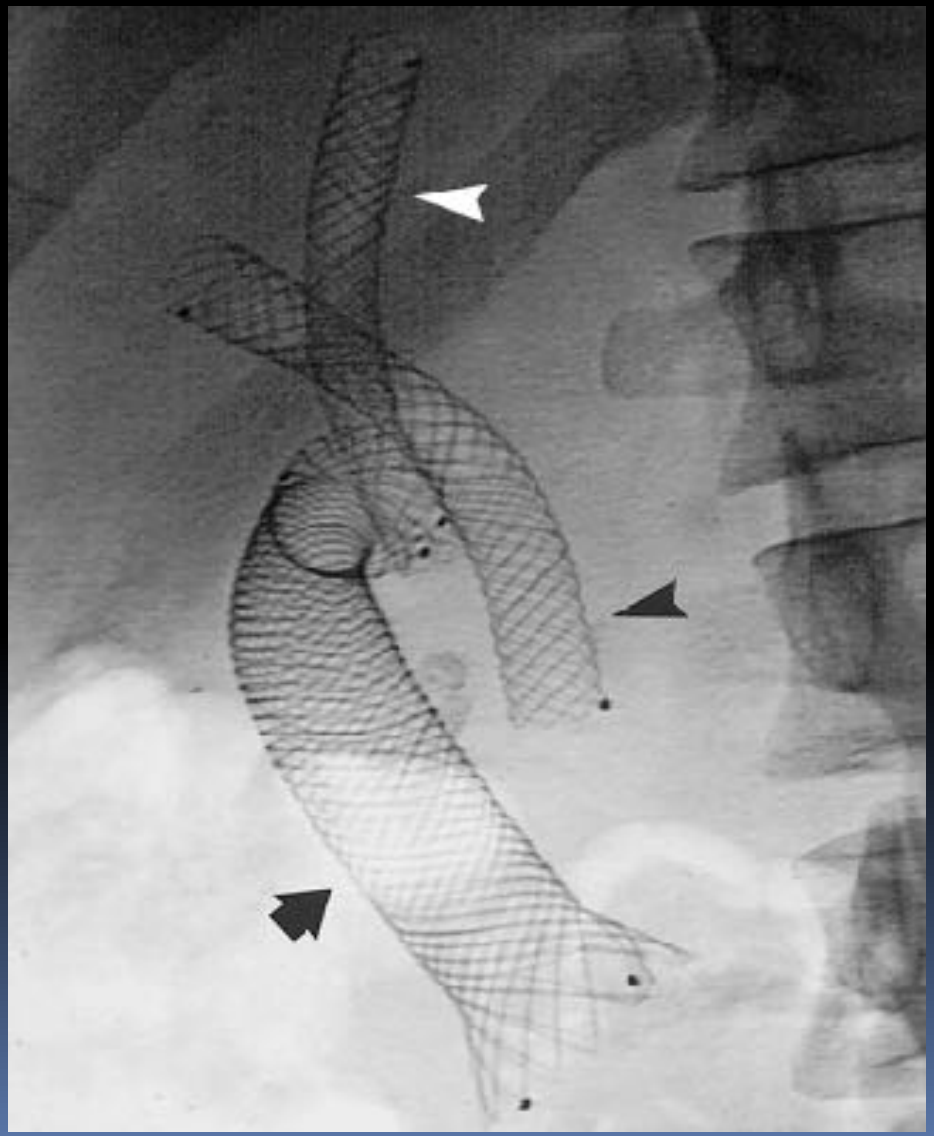

Tratamiento percutáneo con RF de la neoplasia de páncreas

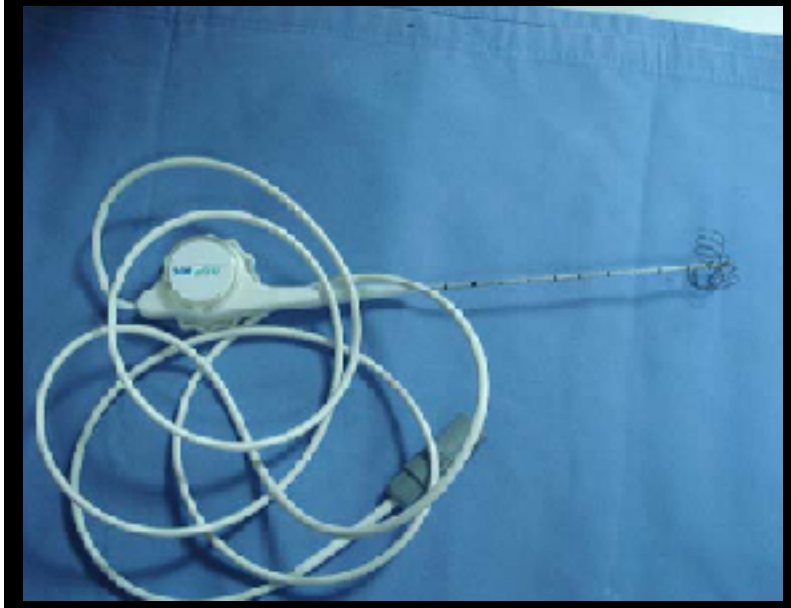

Image-guied radiofrequency ablation of a pancreatic tumor with a new Triple spiral-shaped electrode.
Loukas Thanos et al
Cardiovas Intervent Radiol (2009).